

**FACULDADE MENINO DEUS
CIRURGIA E TRAUMATOLOGIA BUCOMAXILOFACIAL**

CIRURGIA DE MOLARES COM RISCO DE FRATURA MANDIBULAR

Plínio Abel Alexandre

**Porto Alegre
2020**

Plínio Abel Alexandre

CIRURGIA DE MOLARES COM RISCO DE FRATURA MANDIBULAR

Trabalho de conclusão de curso apresentado ao curso de especialização de Cirurgia e Traumatologia Bucomaxilofacial da Faculdade Menino Deus, sob orientação do Prof. Sérgio Schiefferdecker

Porto Alegre

2020

CIRURGIA DE MOLARES COM RISCO DE FRATURA MANDIBULAR
MOLAR SURGERY WITH RISK OF MANDIBULAR FRACTURE

Resumo

A associação de extração de molares inferiores inclusos e impactados, com o risco de fratura mandibular no transoperatório e pós-operatório é frequentemente relatado. O objetivo deste trabalho foi apresentar o relato de um caso clínico da remoção de molares inferiores inclusos e impactados, com risco de fratura mandibular. Paciente do sexo masculino, com extração indicada de molares inferiores. Devido ao posicionamento dos elementos, optou-se por ostectomia, gerando o risco de fratura mandibular. Foram realizados anamnese, exame clínico e exames de imagem. O procedimento foi realizado sob anestesia geral, pela equipe de Cirurgia e Traumatologia Bucomaxilofacial do Hospital Ernesto Dorneles (Porto Alegre – RS). A técnica cirúrgica foi realizada priorizando conservação de tecido ósseo. Devido a loja alveolar demasiada do lado direito, foi realizado fixação de placa pela técnica de champy. O acompanhamento do paciente no período pós-operatório foi realizado com intervalo de 07 dias, até 06 meses. Este relato corrobora com os descritos anteriormente sobre a associação do risco de fratura a dentes impactados e inclusos. Contudo, mostra que a conduta clínica e o manejo adequado podem levar ao sucesso do procedimento sem que haja fratura, transoperatória ou tardia.

Palavras-chaves: fratura mandibular, extração de dentes, terceiro molar.

Abstract

The association of extraction of impacted and lower molars, with the risk of mandibular fracture in the intraoperative and postoperative periods is frequently reported. The objective of this work was to present a report of a clinical case of the removal of impacted and lower molars, with risk of mandibular fracture. Male patient, with extraction indicated lower molars. Due to the positioning of the elements, osteotomy was chosen, generating the risk of mandibular fracture. Anamnesis, clinical examination and imaging tests were performed. The procedure was performed under general anesthesia, performed by the Buccomaxillofacial Surgery and Traumatology team at Hospital Ernesto Dorneles (Porto Alegre - RS). The surgical technique was performed prioritizing bone tissue conservation. Due to the excessive alveolar store on the right side, plate fixation was performed using the Champy technique. The follow-up of the patient in the postoperative period was performed at intervals of seven days, up to six months. This report corroborates those previously described on the association of fracture risk with impacted and included teeth. However, it shows that clinical management and proper management can lead to the success of the procedure without any fracture, during surgery or delayed.

Keywords: mandibular fracture, tooth extraction, molar third.

SUMÁRIO

Resumo			
1	Introdução	07	
2	Material e Métodos	09	
	a	Relato de Caso	09
	b	Aspectos Éticos	11
3	Discussão	12	
4	Conclusões	15	
5	Referências	16	
	Apêndice	18	
	Legenda das Figuras	19	

1. Introdução

Uma das problemáticas mais associadas à remoção de molares inferiores inclusos e impactados é o risco de fratura mandibular¹. Terceiros molares impactados na mandíbula ocupam o espaço que normalmente seria preenchido por tecido ósseo. Entende-se por dente impactado aqueles elementos que falham ao irromper na arcada dentária dentro do tempo previsto, podendo ser por relação com os dentes adjacentes, recobrimento ósseo denso, tecido mole excessivo, ou por anormalidade genética que podem levar ao não irrompimento do elemento¹. Esses elementos impactados, com prognóstico de não irromperem, habitualmente são indicados para remoção cirúrgica¹.

Dentes considerados “inclusos” são aqueles elementos impactados e que estão em processo de erupção¹. Como preceito geral, elementos impactados devem ser removidos, a menos que remover esses elementos seja contra-indicado. Conforme o envelhecimento do paciente, maior a dificuldade de remoção desses elementos, mas não justifica que os elementos sejam mantidos, pois mantê-los oferece o risco de experiências como prejuízo a elementos e estruturas vitais adjacentes¹. Pacientes do sexo masculino com idade maior que 35 anos, com impactação óssea completa e alterações ósseas locais, apresentaram maior frequência de fraturas⁶. As fraturas tardias geralmente ocorreram entre a segunda e a quarta semana de pós-operatório². O risco de fratura após exodontias está associado à ostectomias excessivas e/ou fatores locais, entre eles a posição do elemento².

Entre as diversas indicações para remoção de elementos impactados está para a prevenção de fraturas mandibulares. Um elemento impactado na mandíbula ocupa o espaço que normalmente é preenchido osso. Com a presença desse elemento, esse tecido ósseo é enfraquecido, deixando-o mais suscetível á fraturas na região do elemento impactado. As fraturas mandibulares transcirúrgicas ou tardias são complicações que podem ser evitadas com o auxílio de imagens adequadas e uma técnica cirúrgica bem executada². Contudo, habitualmente esses procedimentos cirúrgicos requerem ostectomias, onde o uso mal empregado associado ao padrão de inclusão podem levar a fragilidade do osso, aumentando o risco de fratura².

Este trabalho tem como objetivo apresentar o relato de caso de um paciente com indicação bilateral de remoção de elementos inclusos e impactados, discutindo a cerca do risco de fratura mandibular transcirúrgico e no período de recuperação pós-operatório, enfatizando a relevância do plano de tratamento e técnica adequada.

2. Material e Métodos

a. Relato de Caso

Paciente L.G.P, sexo masculino, 70 anos de idade, acessou o Serviço de Cirurgia e Traumatologia Bucomaxilofacial do Hospital Ernesto Dorneles (Porto Alegre – RS), por encaminhamento de Gastroenterologia, com queixa inicial de gosto metálico na boca. Ao exame clínico, paciente com região posterior de mandíbula com diversos elementos ausentes e terceiro molar inferior esquerdo (38) semi-erupcionado, com ampla destruição coronária por lesão de cárie.

Realizado Radiografia Panorâmica em topo (figura 1), Tomografia Computadorizada *Cone Beam* com cortes axial, panorâmico longitudinais, transversais e reconstrução em 3D (figura 2). Cortes axiais com espessura de 1 mm e com distância de 2 mm. Cortes tomográficos apresentavam dente 38 semi-incluído e impactado em posição horizontal com a coroa voltada para mesial, com íntimo contato com a coroa do dente 37 (que se apresentava semi-incluído e impactado em posição distoangular com a coroa voltada para a coroa do dente 38). Ainda, raízes em contato direto com o canal mandibular do lado esquerdo, e porção radicular do dente 37 em íntimo contato com a cortical óssea lingual na sua porção médio-apical. Elemento 48 semi-incluído e impactado em posição horizontal com a coroa voltada para mesial, com íntimo contato com a coroa do dente 47 (semi-incluído e impactado em posição distoangular com a coroa voltada para a coroa do dente 48). Raízes dos dentes 47 e 48 com íntimo contato com o canal mandibular do lado direito. Ambos os lados com estenose luminal.

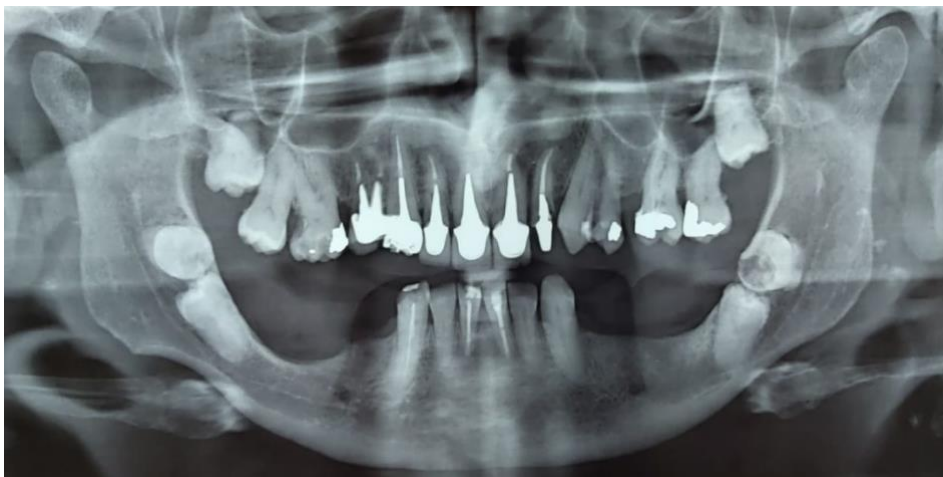

Figura 1. Radiografia Panorâmica pré-operatória.

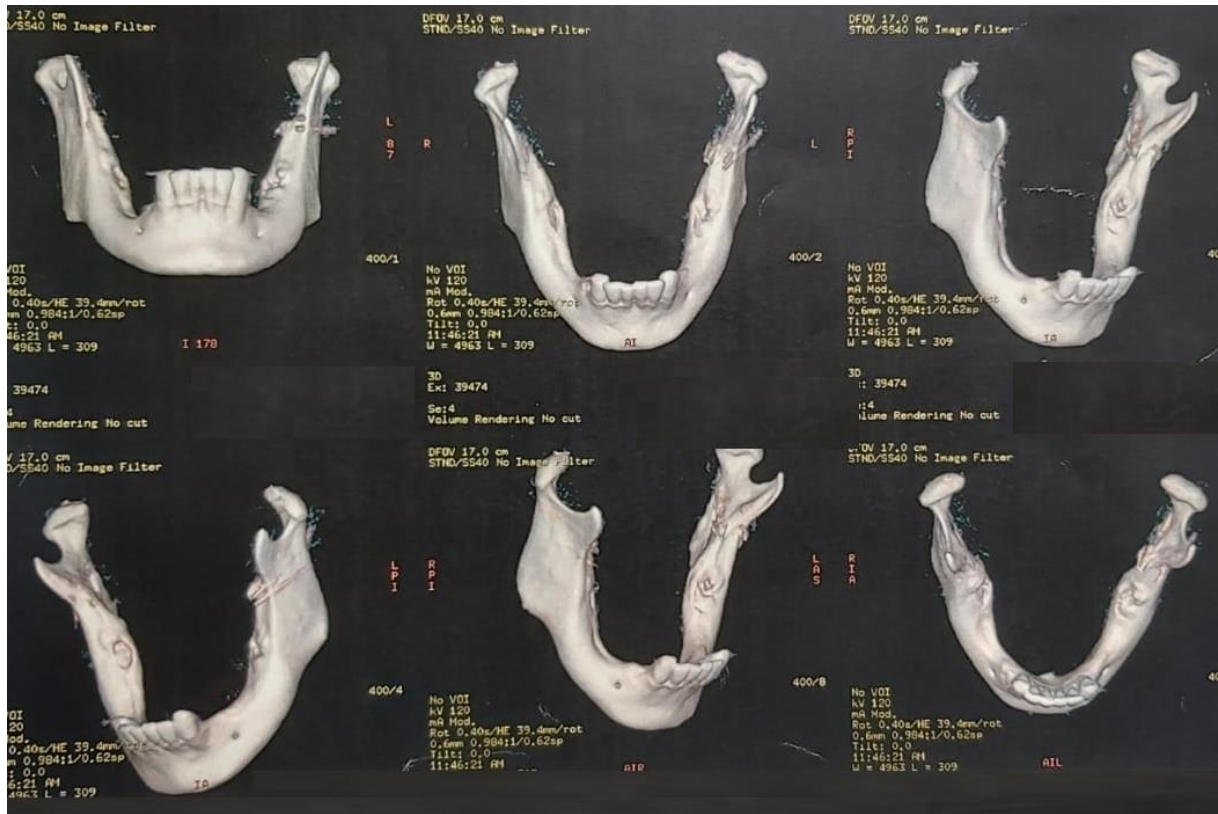

Figura 2. Tomografia Computadorizada (Reconstrução 3D) pré-operatória.

Intervenção realizada em bloco cirúrgico pela equipe de Cirurgia e Traumatologia Bucomaxilofacial do Hospital Ernesto Dorneles (Porto Alegre – RS). Procedimento iniciado por preparo do campo operatório com clorexidina 0,12%, sob anestesia geral, seguido de infiltração com bupivacaína, incisão de mucosa, descolamento subperiosteal, ostectomia alveolar, odontoseção dos elementos, retirada das peças dentárias, aplicação de cola de fibrina nos espaços alveolares, sutura com fio absorvível monofilamentado (Caprofyl 3.0) e higiene oral. Para minimizar o risco de fratura mandibular tardia, foi utilizado uma (01) mini-placa reta de Titânio com ponte de 06 (seis) furos, 04 (quatro) parafusos corticais auto-rosqueável 2.0 x 0.8, do lado esquerdo

No pós-operatório, prescrito ao paciente, para uso interno, analgésicos (Dipirona 1g e Toragesic 10mg), anti-inflamatório (Ibuprofeno 600mg) e

antibioticoterapia (Cefalexina 500mg) e, para uso externo, solução de Clorexidina com orientação de enxague e limpeza da ferida cirúrgica. Orientado para dieta pastosa, modificando consistência conforme resistência para mastigação de alimentos duros, cabeceira elevada, repouso relativo e uso de gelo local. Paciente foi acompanhado e reavaliado em consultas iniciais de sete dias, seguido de revisões com períodos mais espaçados. O acompanhamento até seis meses após a realização do procedimento não registrou nenhuma intercorrência tardia associada a cirurgia realizada.

b. **Aspectos Éticos**

Termo de Consentimento Informado assinado pelo paciente em anexo (apêndices).

3. Discussão

Dentro da anatomia facial, a mandíbula está entre os ossos mais acometidos por fraturas devido ao seu posicionamento proeminente em relação ao esqueleto facial e, ainda, ser o único osso móvel da face³. A presença dos elementos impactados e inclusos, bilateralmente do caso relatado, tornando a estrutura óssea da região relativamente frágil e comprometida, reforça a importância que o manejo adequado foi o diferencial neste caso. O possível aumento do risco de fraturas associadas à impactações horizontais podem estar relacionadas com a necessidade de remoção óssea adicional e profundidades maiores comumente necessárias⁹.

As fraturas mandibulares transcirúrgicas e pós-operatórias são uma das principais complicações associadas à dificuldade e exodontias na arcada inferior⁴. Para preveni-las, a literatura já traz a importância do planejamento cirúrgico e manejo adequado¹. Pacientes de idade adulta e do sexo masculino são geralmente considerados mais predispostos à fratura mandibular relacionado ao procedimento cirúrgico. Neste caso, considerando a loja óssea de grande volume do lado esquerdo, resultante da ostectomia associada a remoção dos molares aumentando o risco de fratura, uma placa de fixação foi utilizada (figura 3), através da Técnica de Champy para evitar uma complicação tardia⁴. A Técnica de Champy tem, entre suas grandes vantagens, a possibilidade de ser realizada com acesso intraoral na região de linha oblíqua, rápida instalação da placa e estabilização de fraturas, favorecendo o reparo ósseo¹⁰.

Fraturas mandibulares associadas diretamente à remoção de terceiros molares podem ser decorrentes de diversos fatores como, por exemplo, instrumentações impróprias usando forças excessivas sob o tecido ósseo, falta de planejamento cirúrgico adequado ou manejo inadequado dos tecidos envolvidos⁵ enfatizando a relevância dos cuidados pré-operatórios. Uma das formas de evitar o uso de força excessiva, por exemplo, sobre o tecido ósseo é realizando odontosseção dos elementos a serem extraídos⁵, como proposto e executado neste caso.

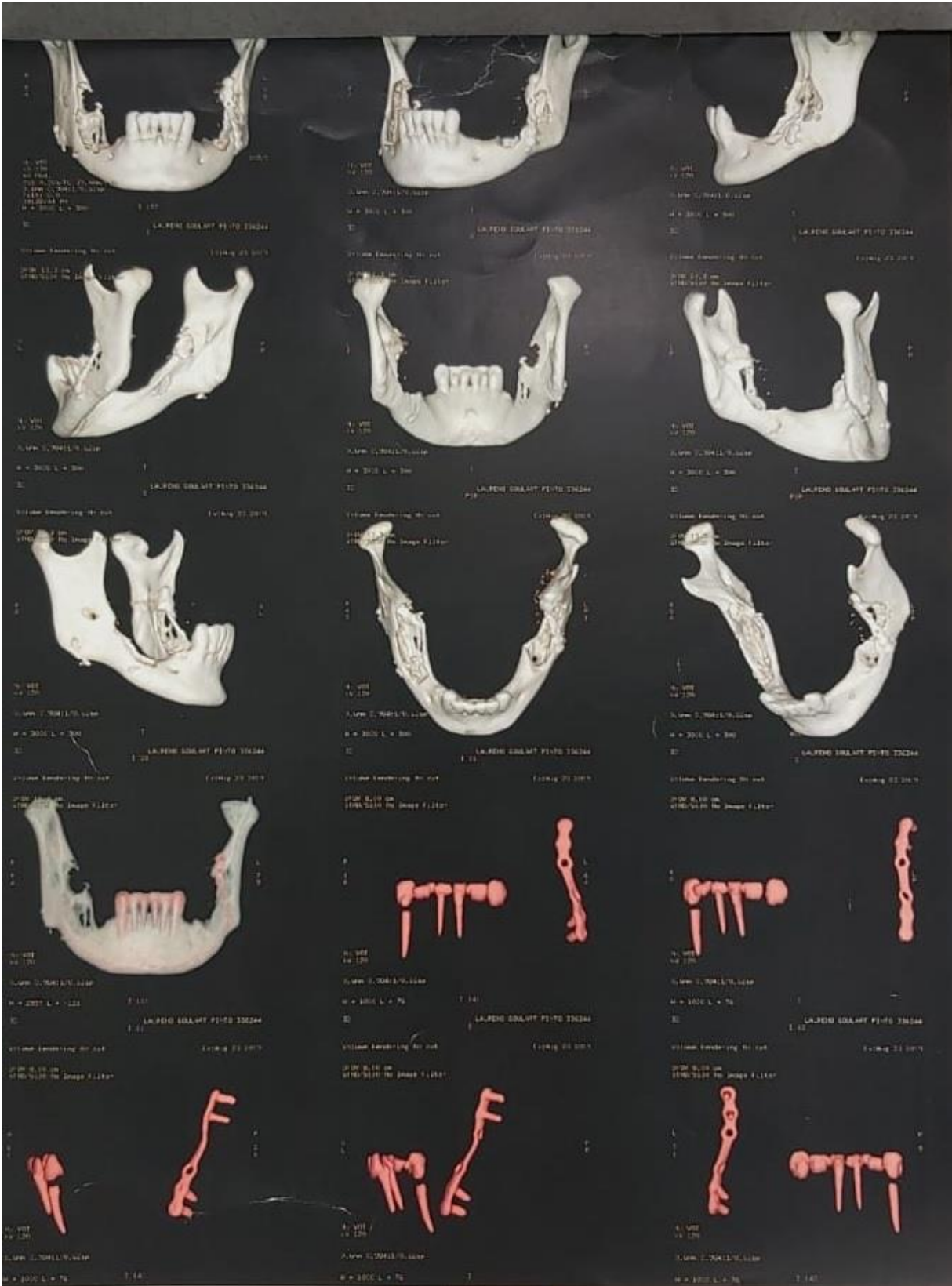


Figura 3. Tomografia Computadorizada (Reconstrução 3D) pós-operatória.

A literatura traz a fratura mandibular causada pela remoção de um terceiro molar totalmente irrompido como uma situação rara⁹, contudo reforça a relação com essa intercorrência a fatores como a impactação, idade, sexo, dieta e técnica⁷. A grande maioria das publicações na literatura sobre fratura de mandíbula é em forma de relatos de casos isolados e pequenas séries de casos, o que dificulta a interpretação concreta de todos os possíveis fatores de risco⁹.

4. Conclusão

O sucesso do tratamento de pacientes com necessidade cirúrgica associada ao risco de fraturas mandibulares está diretamente relacionado ao planejamento correto, manejo adequado e conhecimento técnico da equipe envolvida para aplicá-lo, podendo trabalhar em situações adversas, sem que haja intercorrências imediatas ou tardias.

5. Referências

1. Lima V, Figueiredo C, Momesso G, Queiros S, Faverani L. Mandibular fracture associated with the removal of third molar: literature review. Arch Health Invest. 2017, 6(9):414-417.
2. Hupp JR, Oral and maxillofacial surgery. 6th ed. Elsevier. 2015. Chap.9, p.379-440.
3. Pires W, Bornardi J, Faverani L, Momesso G, Munoz X, Silva A, et al. Late mandibular fracture occurring in the postoperative period after third molar removal: systematic review and analysis of 124 cases. Int. J. Oral Maxillofac. Surg. 2016 Sept.
4. Martini M, Takahashi A, Neto H, Carvalho Júnior J, Curcio R, Shinohara E. Epidemiology of mandibular fractures treated in a Brazilian level I Trauma Public Hospital in the city of São Paulo, Brazil. Braz Dent J. 2006; 17(3): 243-8.
5. Pippi R, Solidani M, Broglia S, Cristalli M. Prevention of Mandibular Fractures Caused by Difficult Surgical Extractions: Report of a Borderline Case. J Oral Maxillofac Surg. 2010; 68:1162-1165.
6. Libersa P, Rooze D, Cachatr T, Libersa J. Immediate and late mandibular fracture after third molar removal. J Oral Maxillofac Surg 2002;60:165-6.
7. Bodner L, Brennan PA, McLeod NM. Characteristics of iatrogenic mandibular fractures associated with tooth removal: review and analysis of 189 cases. Br J Oral Maxillofac Surg. 2011; 49(7):567-72.
8. Bouloux G, Steed M, Perciaccante V. Complications of third molar surgery. Oral Maxillofac Surg Clin North Am. 2007; 19(1):117-28, vii.

9. Ethunandan M, Shanahan D, Patel M. Iatrogenic mandibular fractures following removal of impacted third molars: an analysis of 130 cases. *Br Dent J.* 2012; 212(4):179-84.

10. Santos S, Moreira R, Araujo M. Treatment of a Mandibular Angle Fracture by Champy's Method after Removal of Contralateral Impacted Third Molar: Case Report. *Rev. Cir. Traumatol. Buco-Maxilo-fac.* 2009, Sept, 9(3):15-20.

Apêndice

Legenda de Figuras

Figura 1. Radiografia Panorâmica pré-operatória.

Figura 2. Tomografia Computadorizada (Reconstrução 3D) pós-operatória.

Figura 3. Tomografia Computadorizada (Reconstrução 3D) pós-operatória.