FACULDADE MENINO DEUS
INSTITUTO ODONTOLÓGICO DE PÓS-GRADUAÇÃO

TÉCNICA DA TENDA PARA RECONSTRUÇÃO HORIZONTAL DA MAXILA: REVISÃO DE LITERATURA E RELATO DE CASO

TATIANA BARCELLOS DE SOUZA MORAES

PORTO ALEGRE
2019

TÉCNICA DA TENDA PARA RECONSTRUÇÃO HORIZONTAL DA MAXILA: REVISÃO DE LITERATURA E RELATO DE CASO

Trabalho de Conclusão de Curso apresentado como requisito parcial para aprovação no curso de Especialização em Cirurgia e Traumatologia Bucomaxilofacial.

Aluna: Tatiana Barcellos de Souza Moraes

Orientador: Prof. Dr. Paulo Eduardo Kreisner
Co-orientador: Prof. Dr. Otacilio Chagar Jr

PORTO ALEGRE
2019

TATIANA BARCELLOS DE SOUZA MORAES

TÉCNICA DA TENDA PARA RECONSTRUÇÃO HORIZONTAL DA MAXILA: REVISÃO DE LITERATURA E RELATO DE CASO

Trabalho de Conclusão de Curso apresentado como requisito parcial para aprovação no curso de Especialização em Cirurgia e Traumatologia Bucomaxilofacial pelo Instituto Odontológico de Pós-Graduação.

Aprovado em ____ de _____ de _____

Banca Examinadora

_____

Professor: _____

_____

Professor: _____

_____

Professor: _____

AGRADECIMENTOS

Este trabalho não teria sido possível sem a colaboração e participação de algumas pessoas importantes na minha vida que direta ou indiretamente contribuíram para sua concretização.

Agradeço a todos os professores por me proporcionar o conhecimento, não apenas racional, mas a manifestação do caráter e afetividade da educação no processo de formação profissional, por tanto que se dedicaram, não somente por terem me ensinado, mas por terem me feito aprender. A palavra mestre, nunca fará justiça aos professores dedicados aos quais, sem nominar, terão meus eternos agradecimentos.

A toda minha família e amigos pelo carinho, paciência e encorajamento, por estarem sempre ao meu lado me apoiando, principalmente, nos momentos difíceis.

Agradeço a todos as pessoas que fizeram parte dessa etapa decisiva da minha vida.

RESUMO

As restaurações das deficiências do tecido duro, das cristas alveolares, em pacientes com atrofias severas, talvez seja um dos grandes desafios da reabilitação oral. As modalidades de enxerto ósseo para reconstrução da maxila e mandíbula permitem o aumento do volume para colocação de implantes e a reabilitação do paciente. A técnica da tenda, é um dos métodos disponíveis para os profissionais realizarem o aumento do rebordo horizontal e vertical, permitindo ou facilitando a colocação do implante dentário. A técnica, além de restaurar o defeito do tecido duro, preserva o tecido mole restabelecendo a arquitetura que foi perdida. O objetivo desse trabalho é fazer uma revisão de literatura e apresentar um caso clínico acerca do ganho ósseo através da técnica da tenda.

Palavras-chave: Técnica da tenda. Reabsorção alveolar. Enxerto ósseo. Implantes dentários.

ABSTRACT

Restoration of hard tissue and alveolar ridge defects in patients with severe atrophy may be one of the major challenges of oral rehabilitation. The bone grafting modalities for maxillary and mandibular reconstruction allow the increase of the volume for implant placement and the rehabilitation of the patient. The tent technique is one of the methods available for professionals to perform horizontal and vertical enlargement, allowing or facilitating the placement of the dental implant. The technique, in addition to restoring the defect of the hard tissue, preserves the soft tissue, reestablishing the architecture that was lost. The objective of this work is to review the literature and present a clinical case about bone gain through the technique of the tent.

Keywords: Tent technique. Alveolar resorption. Bone graft. Dental implants.

LISTA DE FIGURAS

Figura 1(A-B) - Implantes Instalados.....26-27
Figura 2(A-B) - Parafusos De Titânio.....28
Figura 3(A-B) - Exame Físico Do Paciente.....30
Figura 4(A-B) - Tomografia Inicil.....30
Figura 5(A-B) - Incisão Mucoperiostal.....32
Figura 6(A-B) - Decorticalização.....33
Figura 7 - Tomografia Área Doadora.....33
Figura 8(A-B) - Área Doadora.....34
Figura 9 - Sutura Arcada Inferior.....35
Figura 10(A-B-C-D) - Enxerto Autógeno.....35-36
Figura11- Osso Xenógeno.....36
Figura 12(A-B-C-D) - Leito Receptor.....37
Figura 13 - Enxerto Posicionada.....38
Figura 14 - Membrana Reabsorvivel.....38
Figura 15(A-B) - Membrana Posicionada.....39
Figura 16 - Sutura Arcada Superior.....39
Figura 17 - Tomografia Final.....40

SUMÁRIO

1 INTRODUÇÃO **10**

2 OBJETIVOS **13**

3 METODOLOGIA14 **14**

4 REVISÃO DE LITERATURA **15**

4.1 FISIOLOGIA DA REABSORÇÃO ÓSSEA

4.2 REGENERAÇÃO ÓSSEO GUIADA

4.3 TÉCNICA DA TENDA

5 RELATO DE CASO CLÍNICO **29**

8 DISCUSSÃO **41**

9 CONSIDERAÇÕES FINAIS **47**

REFERÊNCIAS **48**

ANEXOS **55**

1 INTRODUÇÃO:

O objetivo da Odontologia moderna é restituir ao paciente a função mastigatória, conforto, estética e fonética, independente da atrofia, doença ou lesão do sistema estomatognático. A mutilação pela perda dos dentes exerce historicamente influência marcante na vida do homem, sendo indicativas de trauma, doenças, marginalidade social ou vivenciada, muitas vezes, como um reflexo do processo de envelhecimento, determinando não somente prejuízos funcionais, mas também estéticos e psicológicos. Esta perda óssea fisiológica após a extração dentária foi confirmada em estudos experimentais que reportaram reabsorção óssea vertical e horizontal, o que altera o perfil tridimensional do rebordo e a disponibilidade óssea necessária para a colocação do implante.

Desde o advento da osseointegração, descrita por Brånemark et al. em 1969, e após estudada exaustivamente por diversos autores desde então, a implantodontia pode ser uma modalidade terapêutica segura e bastante previsível para as ausências dentárias. A terapia com implantes osseointegrados vem solucionar, na maioria dos casos, um problema odontológico que historicamente se firmou como uma situação comum, porém de difícil solução: o edentulismo.

A reabilitação das áreas edêntulas teve uma evolução com o advento da implantodontia. Contudo, o tratamento depende da disponibilidade óssea da região a ser implantada, que rotineiramente está diminuída em casos de atrofia severa dos maxilares.

A restauração das deficiências horizontais e verticais de tecido duro da crista alveolar em pacientes com tais atrofias severas talvez seja um dos grandes desafios da reabilitação oral. Pacientes com defeitos ósseos severos apresentam aparência senil, são muito debilitados sob o ponto de vista funcional e, frequentemente, apresentam um risco significativamente aumentado de sofrerem fraturas patológicas.

Em pacientes com reabsorção severa dos processos alveolares existe a necessidade de readequação do leito receptor para a colocação de implantes osseointegrados. Assim, se faz necessário a realização de procedimento de enxertia, gerando a necessidade de novas técnicas de reconstrução óssea, sabendo que somente será possível a reabilitação com implantes na presença de bases ósseas adequadas para suportar as cargas mastigatórias.

A utilização de enxertos ósseos teve grande impulso no início da década de 80, quando os princípios biológicos de suas aplicações clínicas foram delimitados. Enxertos ósseos para substituir áreas atróficas têm demonstrado uma alternativa para pacientes que não apresentam áreas adequadas para colocação de implantes. As técnicas de enxerto ósseo para reconstrução da maxila e mandíbula e as áreas doadoras são avaliadas de acordo com o grau de perda óssea, planejamento cirúrgico-protético e das condições gerais do paciente. Dessa forma, a decisão de colocar um implante dentário deve estar sempre baseada no conhecimento de que o sítio proposto para este fim contenha osso estruturalmente saudável, que poderá suportar o processo de osseointegração. Além disso, é necessário conhecer as exatas dimensões do rebordo alveolar, as relações do osso e do futuro implante com os dentes adjacentes e antagonistas e a localização de estruturas anatômicas nobres em relação ao implante proposto.

Atualmente, diferentes técnicas possuem abordagens voltadas para a reabilitação de maxila e mandÍbula severamente atróficas, restabelecendo o aumento de volume ósseo. A técnica da tenda, citada na literatura inglesa como “tent pole”,é um dos métodos que alémde restaurar o defeito do tecido duro, preserva o tecido mole, restaurando a arquitetura que foi perdida por anos de reabsorção. Isso permite uma opção para colocação de implantes e cria um melhor resultado estético. A opção de aumentar o rebordo alveolar, em altura e espessura, usando a técnica da tenda evita complicações futuras como fraturas patológicas que, sem dúvida, complicariam o manejo. Esta técnica não só aumenta a espessura e a altura alveolar, como também evita a contaminação dos enxertos que ocorre pela via intraoral.

Assim, um dos aspectos primordiais desta técnica, além de devolver a função dos dentes perdidos, é também reabilitar esteticamente as áreas onde os dentes serão substituídos e com isso resgatar a auto-estima dos pacientes.

Este trabalho pretende fazer uma revisão de literatura sobre o problema e relatar um caso clínico sobre a técnica da tenda.

2 OBJETIVO

O objetivo do presente trabalho foi elaborar uma revisão de literatura sobre as possibilidades de reconstruções de maxilas e mandíbulas atróficas utilizando a técnica da tenda, bem como descrever um caso clínico em que foi utilizada tal técnica.

3 METODOLOGIA

Neste trabalho foi utilizado como método de pesquisa a biblioteca *on-line*, utilizando como motores de busca as bases de dados eletrônicas da Biblioteca Nacional de Medicina dos Estados Unidos MEDLINE/PUBMED (www.pubmed.gov), da Base de Dados em Pesquisa Biomédica da Editora Elsevier (EMBASE), da Biblioteca Virtual em Saúde – BIREME (bvsalud.org)e scholar google.

Para o caso clínico, foi apresentado uma paciente proveniente do curso de Especialização em Implantodontia do IEAPOM, escola de Odontologia em Porto Alegre / RS vinculada a FAMED. Tal caso foi operado pelos professores Paulo Eduardo Kreisner e Otacilio Chagas Jr.

Anexo, consta Termo de Consentimento, livre e esclarecido, que autoriza a equipe a utilizar as imagens e exames referentes ao paciente.

4 REVISÃO DE LITERATURA

4.1 FISIOLOGIA DA REABSORÇÃO ÓSSEA

Julius Wolff (1836-1902), cirurgião e anatomista alemão, afirmou que o osso saudável tem a capacidade de se adaptar às condições de carga a que é sujeito, tal como o contrário. Quando não ocorre qualquer estímulo ou carga sobre um osso este torna-se frágil, ocorrendo também a sua reabsorção por falta de função como acontece após a extração de um dente. Existem condições sistêmicas que podem influenciar na reabsorção alveolar, como a osteoporose, alterações endócrinas e deficiências nutricionais. Locais com alterações vasculares, carga protética adversa ou com um alto número de intervenções cirúrgicas pré-protéticas também podem influenciar na reabsorção óssea (ROSSETTI,BONACHELA e ROSSETTI,2010).

Apesar da perda óssea ser resultado de trauma cirúrgico, patologia, infecções agudo-crônicas ou consequência de doença periodontal severa, a causa mais frequente de deficiências clínicas no rebordo residual edêntulo é a perda das funções mecânicas, após extração ou perda dentária. Esta perda óssea fisiológica após a extração dentária foi confirmada em estudos experimentais que reportaram reabsorção óssea vertical e horizontal, o que altera o perfil tridimensional do rebordo e a disponibilidade óssea necessária para a colocação do implante (ARAÚJO EMAURICIO,2006). A resultante falta de osso na crista alveolar é resultado da perda gradual da dimensão horizontal acompanhada de uma rápida perda óssea em altura.

A reabsorção óssea ocorre de forma diferente e acontece tanto em altura como em espessura, e muitas vezes, quando há uma atrofia severa da maxila, apresenta uma aproximação de estruturas importantes, como o seio maxilar, a cavidade nasal e a cadeia nervosa proveniente do canal incisivo. Os pacientes com atrofia maxilar grave estão sujeitos a alterações na função mastigatória, deglutição

e fala, e essas alterações podem frequentemente resultar em problemas psicológicos (ATWOOD, 2001; LÓPEZet al., 2015).

Tal processo de reabsorção tem a seguinte sequência: na primeira fase, o osso fibroso será reabsorvido e substituído por tecido ósseo. Uma vez que a crista da parede óssea vestibular é composta, exclusivamente, de osso fibroso, este remodelamento resultará numa redução vertical substancial da crista vestibular. A segunda fase mostra que a reabsorção ocorre a partir das paredes externas de ambas as paredes ósseas, resultando numa reabsorção horizontal que pode induzir uma redução vertical adicional do osso vestibular (ARAÚJO e LINDHE, 2011).

O processo de reabsorção óssea é algo irreversível e que vai progredindo com o tempo, ocorrendo uma taxa média de reabsorção no primeiro ano de 25% após a extração, e a cada ano que passa pode haver uma perda óssea de 0,2mm, de acordo com cada indivíduo (MAZZONETTO et al., 2012).Uma vez que um dente é extraído, a reabsorção pode progredir e contribuir para a perda de 40-60% do volume alveolar dentro de 5 anos (SANZ e VIGNOLETTI, 2015).

A perda de espessura é maior do que a perda de altura do rebordo alveolar após a extração dentária, e ambas foram descritas como sendo mais pronunciadas na vestibular do que na palatina dos maxilares (ARAÚJO e LINDHE, 2005). A reabsorção do osso alveolar resulta em um estreitamento e encurtamento da crista residual, o que leva a problemas estéticos com a redução do volume ósseo disponível para terapia de implante (PINHO et al. 2006).

Apesar da redução alveolar ser maior nas regiões molares, ela é mais crítica em nível anterior devido às demandas estéticas (LASELLA et al., 2003). A maxila tem um padrão de reabsorção que ocorre da parte mais externa para a mais interna, ou seja, a cortical óssea externa é reabsorvida em toda a sua extensão de forma centrípeta. A região da maxila anterior exibe corticais alveolares muito finas, que são frequentemente constituídas por apenas uma lâmina dura. Em alguns pacientes esta reabsorção contínua leva à atrofia óssea dos maxilares, resultando numa redução gradual do volume ósseo disponível, sendo necessário um aumento

de volume desse tecido, previamente à colocação do implante (KRASNY et al, 2017).

4.2 REGENERAÇÃO ÓSSEA GUIADA

O desenvolvimento da técnica de Regeneração Óssea Guiada (ROG) começou no final da década de 80 (CLEMENTINI et al., 2012). O conceito foi estabelecido com base no princípio da regeneração tecidual guiada, em que a regeneração ocorre quando células específicas colonizam o defeito durante a cicatrização. Assim, a regeneração óssea guiada foi introduzida como uma modalidade terapêutica com o intuito de originar neoformação de tecido ósseo através da utilização de membranas (AYUB et al., 2011).

A ROG tem influenciado substancialmente as possibilidades para a utilização de implantes. A previsibilidade e o sucesso desses procedimentos podem facilitar o tratamento do paciente comprometido (HAMMERLE e JUNG, 2000). A terapia tem se tornado uma importante opção da prática clínica com implantes. Estudos demonstraram taxas de sucesso semelhante de implantes em osso regenerado sob função,quando comparado às taxas de sucesso de implantes colocados em osso hospedeiro nativo não regenerado (FUGAZZOTTO, 2005).

A regeneração óssea guiada (ROG) baseia-se no conceito da osteopromoção, que se refere ao uso de meios físicos para promover um selamento total de um local anatômico para prevenir que outros tecidos, principalmente tecido conjuntivo, interfiram na osteogênese, bem como no direcionamento da formação óssea. As células não osteogênicas do tecido mole são excluídas mecanicamente, permitindo que células ósseas oriundas das paredes do defeito proporcionem neoformação óssea. Esta barreira é colocada em contato direto com a superfície óssea circundante, posicionando o periósteo na superfície externa da membrana (ANDRADE-ACEVEDO etal., 2004). A proteção do coágulo de sangue no defeito e a exclusão de tecido conjuntivo gengival, bem como a existência de um espaço isolado para o qual as células osteogênicas do osso podem migrar, são critérios essenciais para um bom resultado. Assim, a exclusão

mecânica dos tecidos moles permite que as células osteogênicas estimulem a formação de tecido ósseo (AYUB et al., 2011).

A utilização de membranas é essencial para a exclusão celular seletiva, necessária para regeneração óssea de defeitos ósseos. Em cirurgias, para a colocação de enxertos ósseos, essa barreira física é utilizada para recobrir todo o material ósseo e impedir que células epiteliais de tecido conjuntivo mole invadam os defeitos. Com a colocação da membrana sobre o enxerto e o reposicionamento do periósteo sobre a área externa, é possível garantir que apenas células capazes de depositar nova matriz óssea possam migrar para a área desejada (BUSER, 2010).

De acordo com Buser et al.(2012), as membranas na ROG, como já foi mencionado anteriormente, servem para evitar a invaginação do tecido conjuntivo para a área que se pretende regenerar, mantendo desta forma, o periósteo na superfície externa da membrana. Posteriormente, o retalho muco periostal deverá ser recolocado para permitir que apenas as células do osso circundante possam interagir. A morfologia dos tecidos moles nos locais onde pretendemos formação de novo osso afeta bastante o resultado final. Desta forma, este é um fator determinante, no que diz respeito, à estética em zonas anteriores (LINDHE et al. 2008).

É primordial compreender os fatores que influenciam o desempenho biológico das membranas, de modo a aumentar a eficácia da ROG para cada indicação. Entre estes fatores estão o tamanho ideal das perfurações na membrana, estabilidade da membrana, duração da sua função, melhor acesso de células osteogênicas para o espaço a regenerar, bom suprimento sanguíneo e prevenção de deiscências dos tecidos moles (HAMMERLE e JUNG, 2008).

Muitos materiais reabsorvíveis e não reabsorvíveis têm sido utilizados na produção de membranas. Existe uma grande variedade de materiais utilizados para confeccionar membranas, tais como politetraflouretileno, politetraflouretileno expandido (PTFE-e), colágeno, fáscia congelada a seco, enxertos de dura-máter congelada a seco, poligalactina 910, malha fina de titânio, lâminas de titânio, entre

outros. Porém, e independentemente do material, as membranas devem apresentar biocompatibilidade, semipermeabilidade, boa integração pelos tecidos do hospedeiro, facilidade de manuseamento clínico e capacidade de manutenção de espaço (LINDHE, KARRING e ARAÚJO, 2008; AYUB et al. 2011).

De acordo com Buser et al. (1999), as principais indicações das membranas em ROG com colocação de implantes são os defeitos em alvéolos pós-extrações, as deiscências e fenestrações ósseas, o aumento ósseo vertical e horizontal e a elevação do seio maxilar. Existem critérios específicos para a utilização das membranas em ROG: biocompatibilidade estável, oclusividade celular, integração tecidual e a capacidade de manter o espaço e fácil manuseamento.

Para que a neoformação óssea seja completa pela técnica de ROG, algumas condições devem estar presentes: uma fonte de células osteogênicas, osso viável adjacente ao defeito, fonte adequada de vascularização, o local da ferida deve permanecer mecanicamente estável durante a cicatrização e deve existir um espaço apropriado entre a membrana e a superfície óssea (ALBREKTSSON, 2001).

De acordo com Smukler; Landi; Setayesh (1999), análises histomorfométricas de biópsias revelaram maior quantidade de osso vital formado em locais onde foram realizadas regenerações ósseas guiadas, em detrimento de locais onde ocorreu cicatrização espontânea. A osteocondução e reabsorção dos materiais melhoram a formação de novo osso.

Ao selecionar determinado biomaterial, torna-se importante conhecer as suas propriedades, tanto para saber se o material é indicado para aquela determinada situação quanto para saber que tempo se deve aguardar para o enxerto se incorporar e finalmente poder instalar os implantes (KREISNER et al, 2016).

Os enxertos ósseos estão inúmeras vezes associados às técnicas de ROG, especialmente quando se almeja um bom aumento de volume ósseo e nos casos de risco de colabamento das membranas. Na cirurgia de enxerto ósseo é

importante saber que tipo de osso se deve recorrer para cada situação e também quais as propriedades de cada tipo de enxerto. Para cada técnica cirúrgica podem ser utilizados diferentes tipos de biomateriais: autoenxerto, aloenxerto, xenoenxerto e enxerto sintético(RODEN, 2010).

Quando um bloco é colocado visando à instalação de implantes, espera-se que esse bloco seja gradativamente substituído por osso vital, importante para que ocorra o fenômeno da osseointegração. Para que isso ocorra, existem três mecanismos que conferem propriedades diferentes aos biomateriais, sendo que esses podem ocorrer isoladamente ou de maneira associada. Na osteocondução, ocorre a manutenção de arcabouço físico das partículas que facilitam a angiogênese e penetração das células (interconectividade). Na osteoindução, ocorre a diferenciação de células mesenquimais indiferenciadas da região em osteoblastos na presença das BMPs, que são as proteínas ósseas morfogenéticas. E a osteogênese que apresenta osteoblastos viáveis, incorporados ao enxerto com capacidade de produção de matriz óssea, transplantados na região (KREISNER et al., 2016).

Os materiais osteogênicos vão estimular os osteoblastos a criar osso. Os materiais osteoindutores atuam ao nível da diferenciação celular, transformando as células mesenquimais em osteoblastos, responsáveis pela formação óssea, ou condroblastos, responsáveis pela formação das estruturas cartilagíneas, fazendo com que ocorra um aumento da formação óssea no local. Já a propriedade osteocondutora funciona como uma guia à aposição óssea, sendo necessário que haja osso no local do enxerto, pois nele se encontram as células osteoprogenitoras essenciais para que haja formação de osso (JARDIM et al., 2009).

O padrão-ouro dos materiais de enxerto ósseo é o autoenxerto. Os autoenxertos são obtidos do mesmo paciente, retirados de um local e colocados em outro local e formam o osso pelo processo de osteogênese, osteocondução e osteoindução. Os materiais de autoenxerto são obtidos intraoralmente de áreas desdentadas, como tuberosidade maxilar, sínfise mandibular e ramo mandibular.

Auto-enxertos extra-orais são obtidos da crista ilíaca, costela, tíbia e calvário. As vantagens do material ósseo do autoenxerto são a manutenção de estruturas ósseas, como minerais, colágeno e osteoblastos viáveis e proteínas morfogênicas ósseas (BMPs). As melhores taxas de sucesso no enxerto ósseo foram alcançadas com autoenxertos, porque estes são essencialmente tecidos vivos com suas células intactas, são ósseo indutor/condutor, estéril, biocompatível/não imunogênico, fácil de manipular e prontamente disponível em locais adjacentes ou remotos. A principal desvantagem do auto-enxerto é que ele deve ser colhido de um local secundário (intra ou extraoral), o que geralmente significa cirurgia mais complicada e maior morbidade. O resultado previsível desses procedimentos depende de vários princípios biológicos que devem ser seguidos. O diagnóstico, o planejamento do tratamento, a execução cuidadosa do tratamento cirúrgico, o acompanhamento pós-operatório e o carregamento adequado do implante são fatores importantes para se obter sucesso (SANTOS e BEZERRA., 2017).

Os aloenxertos são enxertos transplantados entre indivíduos de mesma espécie, porém diferentes geneticamente. Foram utilizados na tentativa de estimular a formação óssea em defeitos infra-ósseos para evitar a agressão cirúrgica adicional associada ao uso de enxertos autógenos. O osso alógeno apenas tem função osteocondutora, servindo de estrutura para a formação de novo osso, mas quando é desmineralizado, apresenta propriedades osteoindutoras (PELEG et al., 2010). A liofilização (osso seco-congelado) torna o osso hospedeiro menos sensível a antígenos do osso enxertado, mas reduz as propriedades mecânicas do enxerto e anula a capacidade osteoindutora. Os materiais criopreservados apenas são lavados com solução antibiótica e armazenados no frio, não sendo feito mais nenhum processamento (BARONE et al., 2009).

Os enxertos xenógenos são aqueles retirados de uma espécie e transplantados para outra. As diferenças antigênicas desses enxertos são mais pronunciadas do que no osso alogênico. O exemplo mais comum empregado na odontologia é o enxerto ósseo bovino liofilizado. Esses materiais estão disponíveis em partículas de tamanhos diferentes ou em blocos. Também podemos citar os

materiais aloplásticos ou inorgânicos que tem ganhado cada vez mais aceitação no mercado, em razão do fácil uso e manipulação e por diminuir a morbidade do sítio doador do enxerto. Como desvantagens, esses tipos de materiais correm o risco de rejeição seguida de infecção, com necessidade de nova intervenção cirúrgica. Na odontologia, os materiais aloplásticos mais comumente utilizados incluem: hidroxiapatita, beta-fosfato-tricalcio, polímeros, vidros bioativos e metais (PINTO, 2007).

Diferentes técnicas cirúrgicas possuem abordagens voltadas para reabilitação da perda óssea. Isto levou ao desenvolvimento de várias técnicas de aumento ósseo como regeneração óssea guiada, expansão óssea, distração osteogênica e enxertos em blocos associado ao uso de membranas de colágeno e substituto ósseo. As diversas técnicas propostas visam colocar o implante em uma posição 3D ideal para uma terapia restauradora bem sucedida (XAVIER et al,.2018).

A reconstrução com enxertos em bloco pode ser utilizada para uma grande variedade de defeitos, como defeitos verticais, e quando utilizado o osso autógeno está comprovada a sua grande versatilidade. Os blocos ósseos podem ser colhidos de regiões intra-orais, como o ramo da mandíbula ou mesmo a sínfise mentoniana, ou também de zonas extraorais, quando a quantidade de osso necessária é maior, sendo provenientes da crista ilíaca ou da calota craniana. Assim, diversas são as zonas de colheita, podendo este osso ser de origem autógena ou homógena (CHIAPASCO et al., 2007).

Os enxertos em blocos devem ser fixados na área receptora com parafusos e são posicionados na crista alveolar ou na região vestibular do rebordo alveolar atrófico (enxertos *onlay)*, também podem ser interpostos por baixo do assoalho maxilar ou das fossas nasais (enxerto *inlay*), para tratar simultaneamente as deficiências de altura e largura. Os enxertos particulados, assim como em bloco, têm sido usados para reconstrução de defeitos alveolares. No caso dos particulados, estes têm uma vascularização mais rápida, mas devem ser protegidos por uma membrana para diminuir o risco de reabsorção, podem ser colocados

embaixo de membranas de regeneração óssea guiada, de malhas de titânio ou no interior da cavidade (ZOIO, 2013).

A mistura de osso autógeno com osso bovino tem sido utilizada com sucesso, pois combina as excelentes propriedades osteoindutoras e osteogênicas do osso autógeno com a capacidade osteocondutora do osso bovino (MORDENFELD et al., 2013).

Os principais critérios para obter sucesso no tratamento de ROG são os seguintes: aplicação da técnica de incisão lateral para obter cicatrização primária do tecido mole e evitar exposição da membrana, utilização de suporte adequado para a membrana com ou sem enxertos ósseos ou substitutos ósseos, criando e mantendo um espaço isolado sob a membrana para evitar o seu colapso, realização de várias perfurações no osso cortical, promovendo uma boa irrigação sanguínea da área cirúrgica, proveniente dos espaços medulares, a utilização de parafusos ou pinos de fixação para estabilizar e adaptar a membrana ao osso de suporte, impedindo a invasão de células não osteogênicas para a área do defeito e permitir um período mínimo de 6 meses de cicatrização para conseguir completa regeneração e maturação óssea (BUSER et al., 1995; BUSER et al., 1996).

4.3 TÉCNICA DA TENDA

Marx, Shellenberger e Wimsatt (2002) descreveram uma técnica inovadora na qual foi aplicada uma nova abordagem cirúrgica utilizando implantes dentários osseointegráveis como "bastões de tenda" concomitante com enxerto ósseo autógeno particulado. Os autores afirmam que o controle e a manutenção do volume do tecido mole, cirurgicamente expandido, deve prevenir a reabsorção do enxerto a longo prazo. Essa técnica oferece funções previsíveis e reconstrução estética de grandes defeitos verticais, minimizando a reabsorção do aloenxerto particulado mineralizado. A manutenção desta matriz de tecido mole expandida é realizada usando os implantes, que também servirão para retenção protética e

estabilidade uma vez osseointegrada. Os resultados revelaram que todos os 64 enxertos mantiveram 15 mm de altura óssea, com acompanhamento de 3 a 10 anos. A altura do osso inicial variou de 3 a 6 mm, com altura média de 4,8 mm. O ganho médio de altura óssea foi de 10,2 mm, com um alcance de 9 a 13 mm. Todos os pacientes evoluíram para uma prótese funcional que permaneceu em funcionamento no momento do acompanhamento. Parestesia de curto prazo (<ou = 3 semanas) foi observada em 17,1% dos pacientes, mas nenhum distúrbio neurossensorial permanente foi observado. Nestes 64 casos, 356 implantes dentários foram colocados e 354 foram osseointegrados (99,5%) e funcionando no momento do acompanhamento (> ou = 3 anos).A nova estratégia desta cirurgia, através dos enxertos ósseos consolidam e mantêm seu volume por implantes dentários que criam um efeito de tenda, oferece uma reconstrução previsível a longo prazo da mandíbula severamente reabsorvida, sem as complicações observadas com outras abordagens.

Le, Bursteine Sedghizadeh (2008) avaliaram em um estudo, a eficácia do uso de enxerto de bloco cortical intra-oral em combinação com enxerto aloplástico particulado, com a intenção de restaurar grandes defeitos do rebordo alveolar atrófico para colocação de implantes. Para o aumento do rebordo horizontal foi usado enxertos de osso cortical membranoso autógeno, de uma área doadora intraoral. A expansão do periósteo e da matriz de tecido mole mantiveram o espaço e minimizaram a reabsorção do volume do enxerto. O resultado foi um rebordo alveolar mais uniforme e estético capaz de manter a prótese suportada por implante. Os autores concluíram que a técnica oferece reconstrução previsível e estética de defeitos de grandes volumes, sem quantidades extensas de osso autógeno.

No mesmo ano, Manfro, Batassini e Bortoluzzi (2008) relataram um caso de acompanhamento de dois anos de mandíbula severamente reabsorvida, tratada pela expansão de tecido mole preenchida com enxerto autógeno craniano particulado. Sob anestesia geral, um acesso submamdibular foi feito e o periósteo descoladopor vestibular. O nervo mandibular foi cuidadosamente dissecado, junto

ao forame mentoniano, para permitir a retração do retalho periostal sem tensão nos nervos. Os defeitos ósseos receberam 4 implantes hexagonais fixados de maneira tradicional, expostos de 6 a 8 mm extra ósseos coberto de enxerto autógeno, com isso utilizado a técnica da tenda como alternativa. Concluíram, que neste caso, a técnica descrita por Marxs, Shellenberger e Wimsatt (2002) seria viável e poderia fornecer uma excelente opção de tratamento, até mesmo para as mandíbulas com atrofias mais graves.

Bach et al. (2010), para pacientes selecionados foram programados procedimentos de enxerto para aumento do rebordo vertical, através da técnica da tenda. Os critérios de inclusão nesse estudo foram pacientes parcialmente desdentados, que necessitavam de mais de 7mm de aumento vertical e tinham menos de 4mm de largura do rebordo alveolar. De acordo com a técnica descrita, a incisão é realizada na crista vertical, sempre identificando a mucosa ceratinizada, possibilitando o desenho mais adequado da incisão, a fim de evitar a agressão da mucosa e favorecendo o recobrimento futuro dos parafusos e dos enxertos ósseos. Os cuidados relacionados a mucosa inserida, favorece a diminuição da tensão superficial do retalho para o melhor resultado. A escolha dos parafusos para a instituição da técnica está relacionada ao tamanho da perda óssea da área a ser tratada. Desta forma, a exposição da área dos parafusos para a correção do defeito ósseo estará entre 5 a 7 mm, tornando possível a utilização de enxerto ósseo particulado, e a utilização de sangue do paciente juntamente com a membrana para o recobrimento da área envolvida. O fechamento ocorre de forma primária, com baixa tensão, favorecendo um resultado mais adequado na sutura. Em 4 a 5 meses os parafusos são removidos, com a correção do defeito ósseo, de modo a viabilizar a reabilitação futura.

Sverzut, Trivellato e Sverzut (2015) descreveram um caso em que uma mandíbula severamente reabsorvida foi reconstruída utilizando-se a técnica da tenda, com algumas modificações propostas pelos autores. Foi utilizada malha de titânio em forma de tenda, além de dois implantes dentários osseointegráveis adicionais, para proteção do enxerto ósseo autógeno na região posterior do corpo

da mandíbula, aumentando o volume ósseo na região. Os autores relatam que o uso deste tipo de proteção em toda a extensão do rebordo alveolar residual pode melhorar o ganho de massa óssea se comparada a técnica da tenda original.

Xiao et al., (2016) descreveram a viabilidade clínica de uma abordagem de regeneração óssea guiada, para aumentar defeitos complicados do rebordo alveolar tridimensional, em caso de perda óssea extensa,devido à cirurgia do tumor maxilar. Parafusos de titânio foram dispostos em "tenda" para fornecer espaço e a altura estáveis para ganho ósseo e de tecido gengival. O osso regenerado foi alcançado e após 10 meses foi colocado dois implantes, conforme FIGURA 1(A-B-C-D), levando a um sucesso na prótese maxilar. O sucesso deste caso indica que mesmo em uma situação com defeitos ósseos tridimensionais graves, o enxerto combinado com uma expansão do tecidos moles, como descrito na técnica da tenda, oferece uma alternativa eficiente até mesmo nos casos mais complexos.

FIGURA 1 (A-B) **-** IMPLANTES INSTALADOS: após 10 meses da reconstrução do defeito através da técnica da tenda.

A B

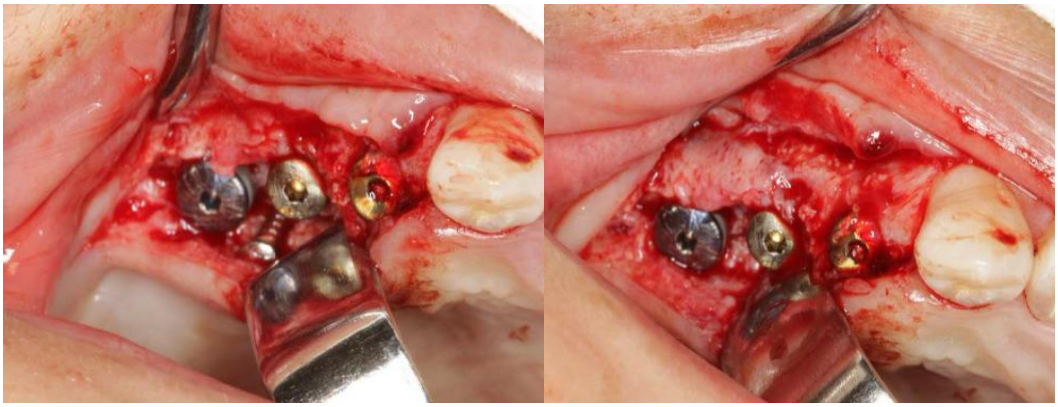

FONTE: Xiao et al., (2016)

C D

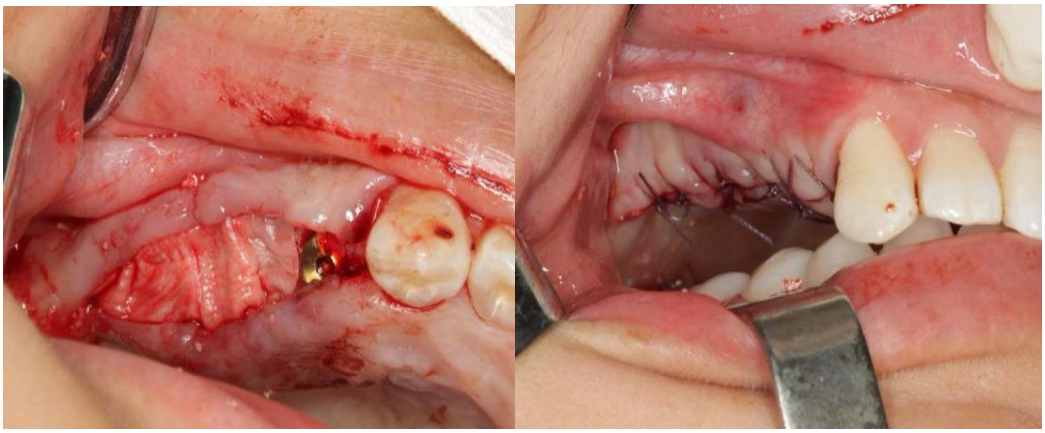

FONTE: Xiao et al., (2016)

O estudo realizado por Deeb et al., (2017) se propôs a avaliar a eficácia da técnica da tenda para aumento do rebordo alveolar horizontal em comparação a técnica de túnel e a técnica aberta com o uso de politetrafluoroetileno (PTFE) . Os pacientes foram submetidos a aumento de rebordo horizontal com a técnica da tenda, com aloenxerto ósseo liofilizado mineralizado mais hidroxiapatita bovina particulada, na mesma proporção, e uma membrana de colágeno reabsorvível. Na análise dos casos foi levado em conta a incidência de deiscência precoce da ferida, a exposição da membrana, o número de cursos de antibióticos,as visitas pós-operatórias necessárias para o controle pós operatório, e o número de locais que subsequentemente tiveram colocação de implantes osteointegrados. Estes parâmetros foram comparados com pacientes submetidos a aumento de rebordo horizontal pela técnica do túnel e pacientes que foram tratados com m politetrafluoroetileno reabsorvível (PTFE). Os resultados mostraram que a taxa de colocação de implantes foi semelhante para todos os 3 métodos (71 a 97%). No entanto, houve diferenças significativas entre as três técnicas cirúrgicas para exposição de membrana e deiscência da ferida, perda do enxerto , cursos de antibióticos , e visitas pós - operatórias . O método de PTFE consistentemente teve

a maior taxa de complicações, enquanto as técnicas de tenda e túnel foram comparáveis. Segundo os autores a técnica da tenda pode ser mais favorável do que a técnica de túnel nos casos em que a deficiência óssea é plana.

Daga et al. (2017) avaliaram qualitativa e quantitativamente o potencial de regeneração óssea da técnica da tenda, usando enxerto ósseo de fosfato tricálcio beta, em cristas alveolares verticalmente deficientes . Este estudo prospectivo foi composto por 20 pacientes com sulcos alveolares verticalmente deficientes. Na técnica foram usados parafusos de titânio para fazer a expansão dos tecidos moles e o enxerto ósseo sintético beta fosfato tricálcico para preenchimento do defeito vertical, conforme FIGURA 2 (A-B). Em seis meses de pós operatorio obteve-se um ganho significativo na altura óssea,uma media de 2,87mm. Todos os implantes osseointegraram. O afrouxamento do parafuso foi observado em dois pacientes. Não houve deiscência de ferida no pós-operatório . A análise histológica revelou nova formação óssea. O osso regenerado tem conteúdo ósseo novo e viável e suporta material de implante.

FIGURA 2 (A-B)- PARAFUSOS DE TITÂNIO : Parafusos em posição (A) e enxerto ósseo com parafusos(B).

A B B

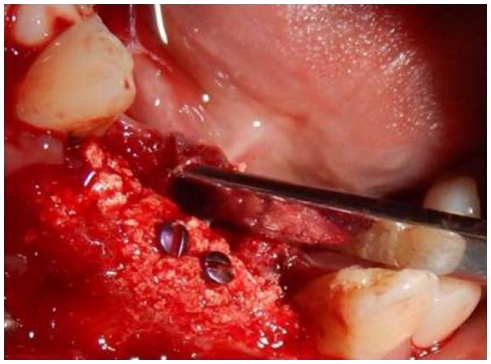

FONTE: Daga et al, 2017

Mendoza-Azpur et al., (2018) tiveram como objetivo o estudo das tensões induzidas em parafusos, na técnica da tenda, por forças oclusais em uma crista verticalmente aumentada, usando uma análise de elementos finitos tridimensionais (FEA). O estudo foi realizado por meio de FEA com o uso de parafusos que

estabilizam a membrana não reabsorvível em uma crista verticalmente aumentada. A magnitude das tensões no modelo foi calculada durante estas simulações. Com base nesses achados, diferentes padrões de tensão nos parafusos da tenda com forças axiais e não axiais não causaram instabilidade mecânica. Este estudo revelou que ao aplicar força vertical, o máximo estresse no osso circundante foi encontrado na porção mais coronal do mesmo. A maior e menor magnitude de tensão pode ser vista no topo e no fim dos parafusos, respectivamente. Quando a força oblíqua foi aplicada, os maiores valores de tensão são observados na porção coronal e média do osso e parafusos, respectivamente. No geral, todos os parafusos testados foram suficientemente estáveis para manter o volume da membrana contra forças verticais e oblíquas.

5. RELATO DE CASO CLÍNICO

Paciente do gênero feminino, 48 anos de idade, cor branca, recebeu atendimento em instituição de ensino (IEAPOM) por queixa de comprometimento da prótese fixa convencional na região anterior de maxila. A mesma estava frouxa e associada a processos inflamatórios na região de caninos. Durante a anamnese não foi encontrada nenhuma alteração local ou sistêmica que contra indicasse a realização de procedimento cirúrgico. O exame físico revelou a existência de prótese fixa frouxa, a qual foi removida e verificada ausência dos dentes 11, 12, 21, 22 e a existência de cáries e fratura dos elementos dentários13 e 23 (FIGURA 3 A-B).

FIGURA 3 (A-B)- EXAME FÍSICO DO PACIENTE: ausência dos incisivos superiores, bem como cárie e fraturas dos caninos.

A B

FONTE: Iapom / Famed, 2018

A tomografia mostrou uma reabsorção severa do rebordo alveolar na região ântero superior (FIGURA 4 (A-B)).

FIGURA 4 (A-B)-TOMOGRAFIA INICIAL: Tomografia mostrando reabsorçãohorizontal da região anterior de maxila.

A B

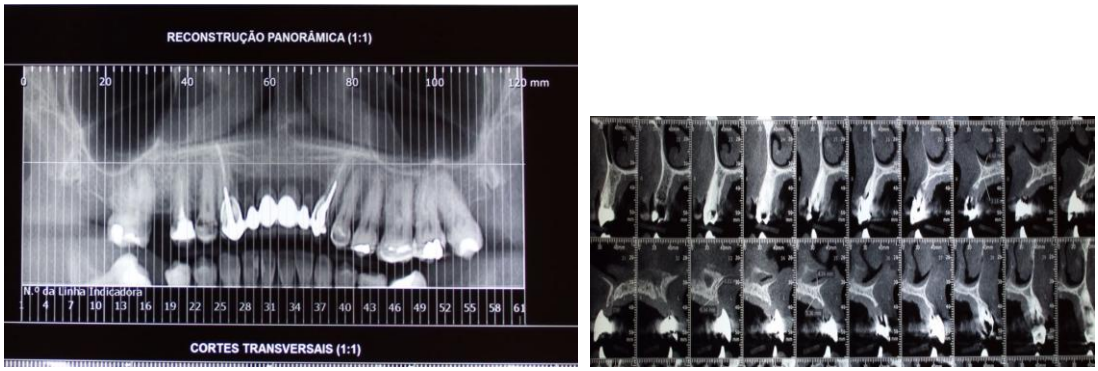

FONTE: Ieapom / Famed, 2018

Concluída a etapa de diagnóstico, verificou-se a necessidade de reconstrução de defeito horizontal para posterior reabilitação com implantes dentários. Foi planejado e proposto para a paciente a reconstrução do defeito ósseo através da técnica da tenda.

Foi elaborado um termo de consentimento, o qual foi assinado pela paciente, conforme anexo X.

Como profilaxia antibiótica, foi prescrito amoxicilina 2g por via oral, 1 hora antes do procedimento.

A etapa cirúrgica foi executada imediatamente após a remoção da prótese antiga que a paciente utilizava. Inicialmente, foi realizada a desinfecção da pele da paciente utilizando Iodopovidine, bem como bochechos com clorexidina 0,12% durante 1 minuto.

O procedimento foi feito com anestesia local. O anestésico utilizado foi Articaina 4% com Adrenalina 1:100.000.

A anestesia da área receptora foi feita com bloqueios dos nervos alveolar superior médio e anterior, assim como do nervo incisivo. Também foram realizadas anestesias terminais em fundo de sulco e na mucosa palatina.

A incisão realizada nessa mesma região foi a de Neumann com as relaxantes na distal dos premolares 14 e 24. Na crista alveolar teve-se o cuidado de fazer a incisão mais por palatino. Foi realizado o descolamento mucoperiostal da região, com descoladores de Molt, curetas de Molt e descolador de Freer, de modo a possibilitar o acesso e a plenitude da realização da técnica. A retirada dos restos radiculares dos elementos 13 e 23 foram através de técnicas atraumáticas. O defeito ósseo foi mensurado com auxílio de sonda milimetrada FIGURA 5 (A –B).

FIGURAS 5 (A-B)- INCISÃO MUCOPERIOSTAL : incisão ampla, exodontia a traumática dos canino e mensuração do defeito com utilização de sonda milimetrada.

A B

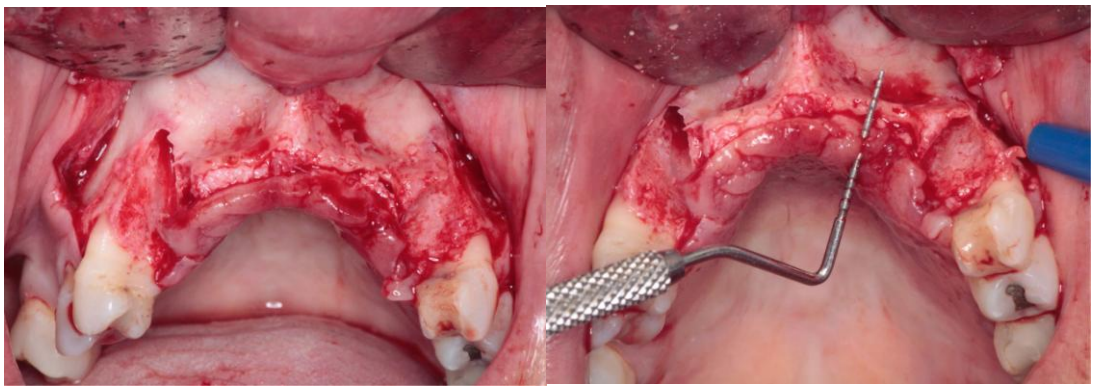

FONTE: Ieapom / Famed, 2018

Após, foi realizada a decorticalização com broca esférica diamantada número 8, em baixa rotação, bem como pequenas perfurações da cortical óssea com brocas de diâmetro 1.1 do kit de enxerto da Neodent, ambas com irrigação com soro fisiológico, para estabelecer uma melhor vascularização da região (FIGURA 6 (A- B)) da área receptora, partiu-se para a área doadora. Pela maior quantidade óssea e pela facilidade de acesso, optou-se pela remoção de osso do mento FIGURA 7.

FIGURAS 6 (A-B)- DECORTICALIZAÇÃO: broca esférica diamantada e brocas do kit de enxerto 1.1.(A) , perfurações na cortical (B).

A B

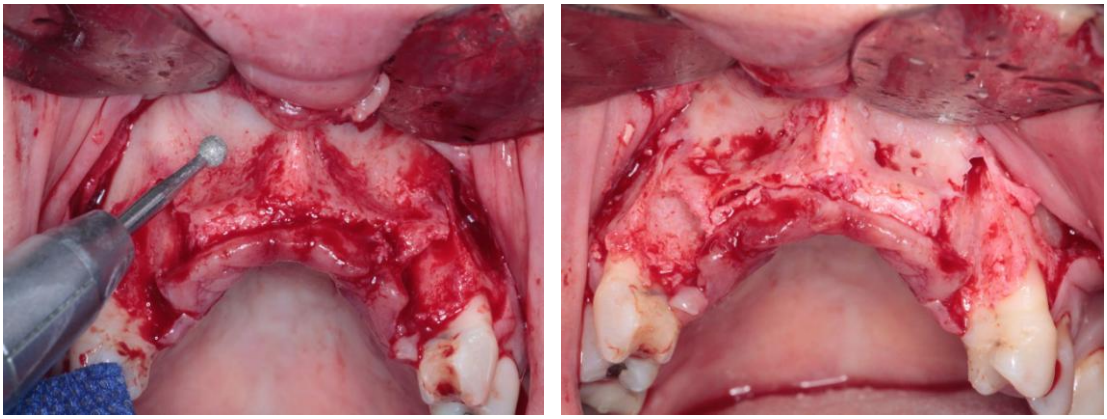

FONTE: Ieapom / Famed, 2018

FIGURA 7- TOMOGRAFIA ARCADA INFERIOR: Tomografia mostrando a região doadora.

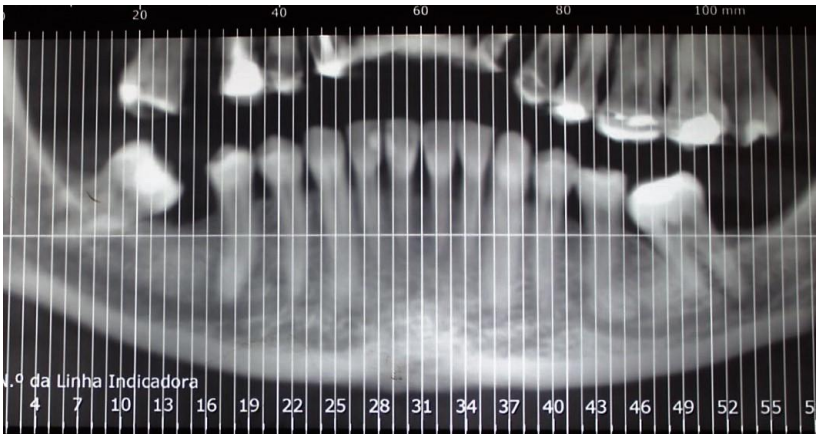

FONTE: Ieapom / Famed, 2018

Para retirada do enxerto autógeno, a mesma solução anestésica foi utilizada, com bloqueios do alveolar inferior, lingual e mentoniano, além de complementação terminal infiltrativa em toda a região. Após, foi realizada uma incisão feita em dois planos em fundo de sulco gengival com extensão de canino a canino. Incisado o periósteo, procedeu-se o descolamento mucoperiostal e exposição da área doadora. O enxerto foi obtido por meio de broca trefina coletora de diâmetro 6,5 mm. O enxerto foi obtido através de duas lojas ósseas . FIGURA 8(A-B).

FIGURA 8 (A-B)- ÁREA DOADORA: retirada do enxerto do mento com utilização de broca Trefina coletora 6,5 bilateralmente.

A B

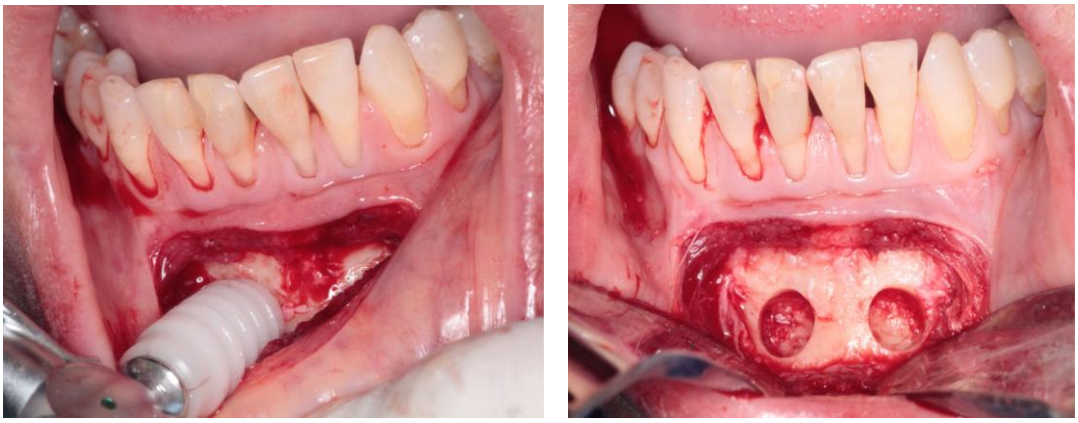

FONTE: Ieapom / Famed, 2018

A região doadora foi suturada com fio Vicryl internamente e de nylon 4.0 na mucosa (FIGURA 9)

FIGURA 9 - SUTURA ARCADA INFERIOR: Sutura por planos da área doadora

FONTE: Ieapom / Famed, 2018

O osso retirado já particulado foi disposto num pote de Dappen de vidro esterilizado, conforme FIGURA 10 (A-B-C-D). Junto foi acrescentado osso xenógeno (BIO-OSS small - Gheistlich), conforme FIGURA 11, em iguais proporções ao do osso autógeno coletado do mento, misturados e hidratados com soro fisiológico.

FIGURAS 10(A-B-C-D) ENXERTO AUTÓGENO: Enxerto autógeno já particulado, colocado em pote de dappen de vidro estéril.(A-B). Utilização do bio-oss small em iguais proporções ao do osso autógeno, misturado com o mesmo.(C-D)

A B

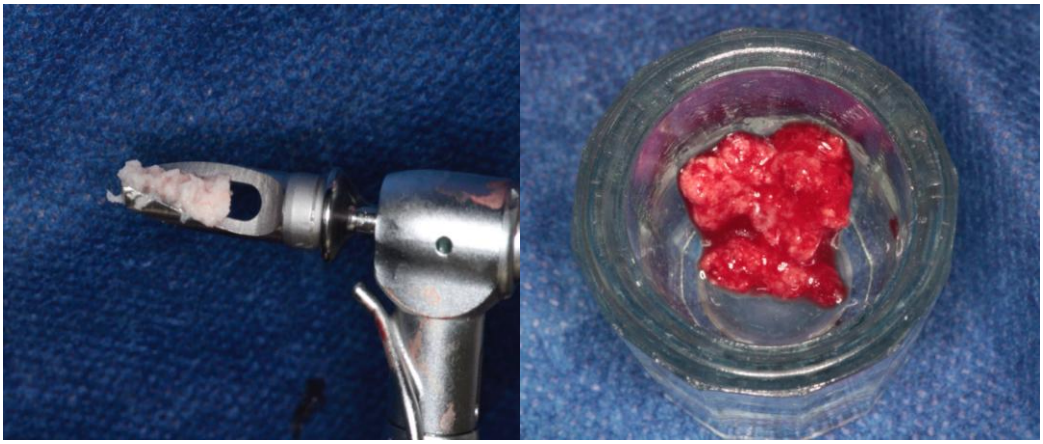

FONTE: Ieapom / Famed, 2018

C D

FONTE: Ieapom / Famed, 2018

FIGURA 11- OSSO XENÓGENO : BIO-OSS small - Gheistlich.

FONTE: Ieapom / Famed, 2018

No leito receptor foram instalados 4 parafusos de enxerto autoperfurantes da Neodent 1,5x12 de modo que aproximadamente 5 mm desses ficassem expostos, ou seja, não foram enterrados. FIGURAS 12(A-B-C-D)

FIGURAS 12(A-B-C-D) LEITO RECEPTOR: Demonstrando os parafusos de enxerto instalados, de maneira que ficassem 0,5 mm expostos.

A

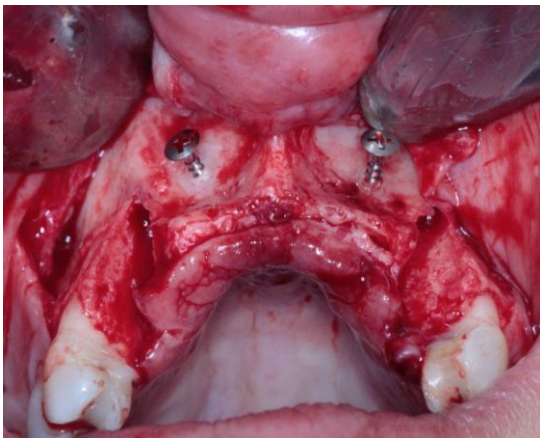

B

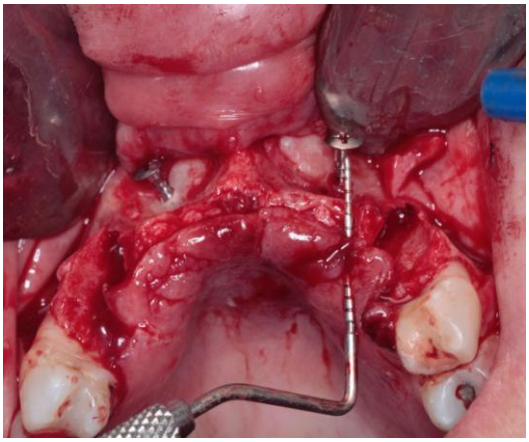

C

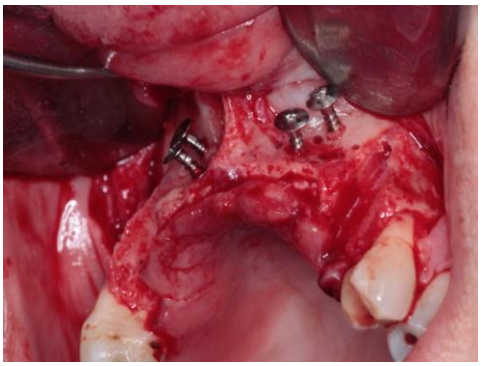

D

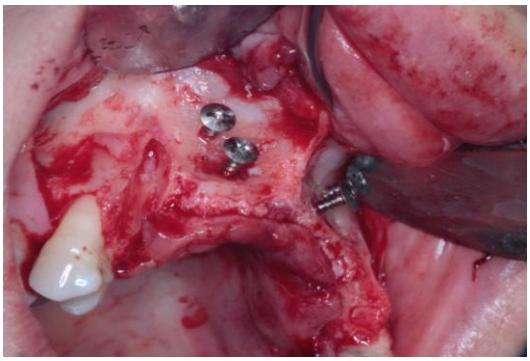

FONTE: Ieapom / Famed, 2018

O enxerto foi posicionado ao redor dos parafusos em toda a extensão. FIGURA 13

FIGURA 13- ENXERTO POSICIONADO : Colocação do material particulado composto de osso autógeno e Bio-Oss Small.

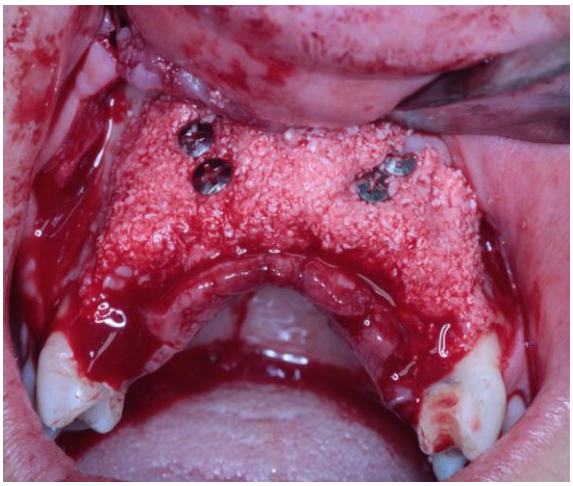

FONTE: Ieapom / Famed, 2018

Sobre os parafusos e material enxertado procedeu-se o posicionamento de uma membrana reabsorvível (BIOGUIDE 30x40 - Gheistlich), FIGURA 13 e fixação da mesmo com o uso de taxinhas FIGURA 14(A-B).

FIGURA 14 - MEMBRANA REABSORVÍVEL: BIOGUIDE 30x40 - Gheistlich

FONTE: Ieapom / Famed, 2018

FIGURA 15(A-B) MEMBRANA POSICIONADO: Colocação do material particulado composto de osso autógeno e Bio-Oss Small.

A B

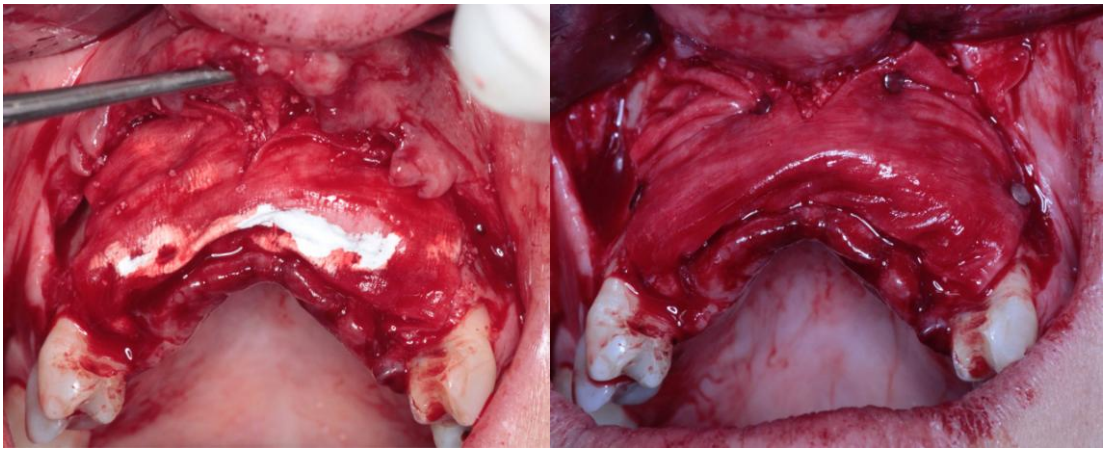

FONTE: Ieapom / Famed, 2018

Após essa etapa foram realizadas incisões horizontais no fundo de sulco para dividir o periósteo a aumentar a mobilidade do retalho. A sutura, utilizando fio de nylon 4.0 .FIGURA 16

FIGURAS 16- SUTURA ARCADA SUPERIOR : Sutura da área receptora

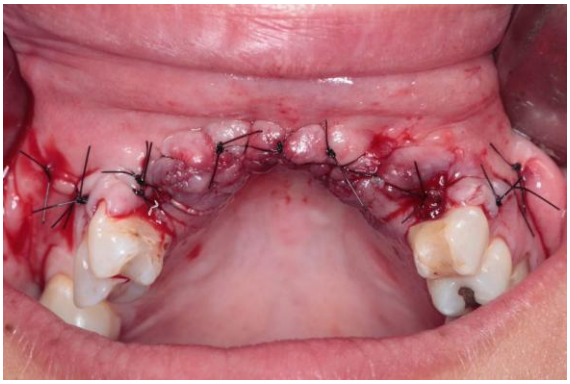

FONTE: Ieapom / Famed, 2018

A paciente recebeu as recomendações pós-operatórias e foi medicada de maneira a seguir utilizando amoxicilina 500 mg de 8/8 horas por mais 7 dias. Além disso, Nimesulida 100 mg de 12/12 horas por 3 dias e Paracetamol 750 mg de 6/6 enquanto tivesse dor. Para higiene, enxágüe com clorexidine 0,12% duas vezes por dia durante 7 dias. No pós-operatório imediato não utilizou nenhum tipo de prótese. A remoção da sutura ocorreu após 14 dias, sem nenhum tipo de intercorrencia maior no pós-operatório. Nesse mesmo dia, foi instalada uma prótese removível provisória.

Foi realizada tomografias pós operatórias conforme FIGURA 17 (A-B)

FIGURA 17 (A-B): TOMOGRAFIA FINAL.

A

B

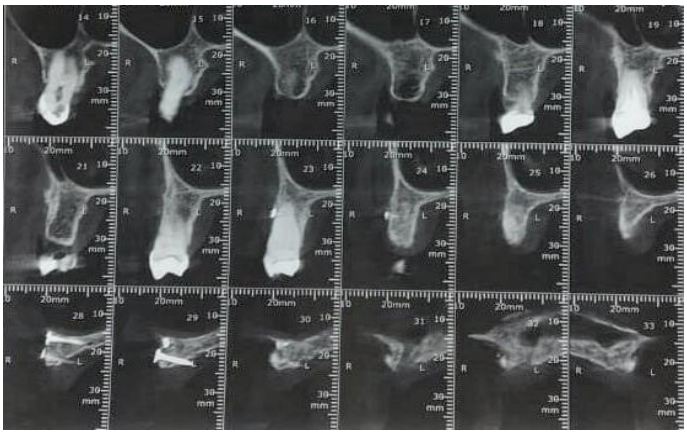

FONTE: Ieapom / Famed, 2018

A cirurgia de instalação de implantes será realizada em março de 2019 e possivelmente as respectivas imagens serão adicionadas na versão final da monografia.

4.7 DISCUSSÃO

Após perda dentária, através de exodontia ou traumatismos, ocorre perda do volume da crista alveolar devido a processos de reabsorção óssea. Defeitos severos da crista alveolar vertical são geralmente tridimensionais e representam um desafio difícil para o cirurgião. Pacientes com defeitos verticais, geralmente, têm defeitos horizontais concomitantes e esses defeitos devem ser totalmente reconstruídos, em todas as dimensões, para criar um resultado estético e funcional. No caso apresentado, no entanto, o defeito mais pronunciado era horizontal, sem necessidade de fazer reconstruções no sentido vertical (LE; ROHRER EPRASAD, 2010). A perda óssea horizontal costuma ocorrer em um ritmo mais rápido e em maior medida, em comparação com a perda óssea vertical (XAVIER et al., 2018).

Por vezes, é necessário recorrer a procedimentos de aumento do volume das cristas alveolares para se poder reabilitar com implantes endósseos. Segundo Esposito et al. (2008), algumas técnicas podem ser aplicadas para se reconstituir o volume ósseo necessário das cristas alveolares tais como: enxertos do tipo *onlay*, enxertos do tipo *inlay*, expansão da crista, distração osteogénica e procedimentos de ROG (XAVIER et al., 2018). Em algumas dessas técnicas, existe dificuldades de se obter o fechamento dos retalhos livres de tensões, resultando em deiscências ou ainda, perda de profundidade do sulco do vestíbulo e impossibilidade de se obter uma qualidade de gengiva queratinizada suficiente, tanto no ponto de vista estético quanto funcional (MAZZONETO et al., 2005)

Xiao et al. (2016) observaram que mesmo em uma situação com defeitos ósseos tridimensionais severos a técnica da tenda foi satisfatória. O relato dos autores descreve a viabilidade clínica de uma abordagem simples, aonde parafusos de titânio foram dispostos na forma de "tenda" para fornecer espaço estável para a regeneração óssea. Ao inserir parafusos de titânio no local da enxertia, a intenção foi preservar o espaço adequado sob a membrana para regeneração óssea e impedir seu colapso. Com essa técnica os autores obtiveram o resultado esperado. Assim, ambos os achados clínicos e radiográficos mostram excelente expansão do rebordo vertical e horizontal.

A regeneração óssea guiada (RGO) realizada, dentro dos conceitos da técnica, pode ser indicada e utilizada com segurança e eficácia para o aumento horizontal do rebordo ósseo dos maxilares, quando associada ao uso de membranas de colágeno e substituto ósseo (OHAYON, 2011). Com o alicerce da ROG, diversos estudos já mostraram a eficácia no aumento de volume ósseo para colocação de implantes dentários, que posteriormente, serviram como aporte ósseo, tanto para implantes imediatos, ou não. (BUSER et al., 1995; ESPOSITO et al., 2006; CHIAPASCO 2007; OLIVA 2010)

Atualmente, existem várias formas de reconstruções óssea descritas na literatura. O enxerto ósseo livre normalmente é utilizado para defeitos menores que 7 cm apresentando bons resultados. Para defeitos maiores, o enxerto ósseo vascularizado estaria melhor indicado, pois a irrigação imediata minimiza os riscos de insucesso da reconstrução (FRANÇA et al , 2016). A extensão do defeito do caso apresentado permitiu a realização do enxerto livre.

Para as técnicas de aumento de rebordo alveolar existe um consenso quanto á utilização de osso autógeno intra oral, em pequenos defeitos, ou osso extra oral de crista ilíaca que é utilizado quando é necessário maior volume ósseo. Apenas quando o osso remanescente for menor que 3mm o osso autógeno puro faz-se imprescindível (SEGUNDO, 2000), o que não acontecia no caso relatado.

Segundo a literatura, o enxerto autógeno é classificado como padrão ouro por suas características singulares não encontradas em nenhum outro material, sendo elas: osteogênese, osteocondução e osteoindução. Ainda reúne vantagens como a baixa ocorrência de infecção, não apresenta rejeição por parte do leito receptor, menor custo, maior previsibilidade e baixa potencialidade de reabsorção apresentando-se a melhor terapêutica clínica e biológica. No entanto, uma grande desvantagem, ainda presente, é a necessidade de uma área doadora, as quais mais comuns são a sínfise mentoniana, o ramo da mandíbula, a tuberosidade da maxila, a calota craniana, a crista ilíaca, a costela, a tíbia e a fíbula (REIS et al, 2019). No presente caso clínico, foi utilizado enxerto composto de osso autógeno e xenógeno pela necessidade de maior volume de enxerto, evitando-se assim a abordagem de uma área doadora extrabucal, e também para reunir e se beneficiar das propriedades de cada um deles. O Bio-oss apresenta apenas propriedades osteocondutoras. Ele forma osso em menor quantidade, mas também reabsorve menos e, portanto, preserva mais volume em longo prazo. Por outro lado, o osso autógeno apresenta propriedades osteocondutoras, osteoindutoras e osteogênicas, formando muito osso, mas reabsorvendo mais rapidamente. A mistura permite adequada neoformação óssea e preservação de volume.

A técnica de utilizar osso particulado alógeno ou xenógeno, com osso autógeno, minimiza a reabsorção do volume do enxeto. Além disso, evita defeitos estéticos no rebordo. O resultado mostra um rebordo mais uniforme e estético, capaz de manter uma prótese suportada por implantes. Essa técnica ofereceu um resultado superior aquele com somente a utilização de enxerto em bloco ou apenas o particulado (LE e BURSTEIN, 2010)

Segundo Mordenfeld et al., (2013), a mistura de osso autógeno com osso bovino tem sido utilizada com sucesso, pois combina as excelentes propriedades osteoindutoras e osteogênicas do osso autógeno com a capacidade osteocondutora do osso bovino.

Os xenoenxertos ósseos surgiram como uma alternativa aos autoenxertos nas reconstruções de pequenos defeitos. Apresentam uma lenta reabsorção e

capacidade osteocondutora, servindo como substrato à angiogénese, migração e diferenciação celular, com subsequente neoformação óssea. Um dos xenoenxertos mais descritos na literatura é osso desproteinizado bovino (Deproteinized bovine bone - DBB), comercialmente conhecido como Bio-Oss, com propriedades osteocondutoras, boa incorporação no tecido ósseo e capacidade para permitir a integração de implantes dentários nas áreas em que é utilizado (FUKUTA et al., 1992).

Na literatura, existem trabalhos que utilizaram protocolos de ROG fazendo uso de membranas de colágeno e uma mistura de osso autógeno com substituto ósseo, com ganhos maiores (média de 5,68 mm). Esses ganhos são atribuídos ao uso de partículas de osso autógeno, o que indica uma propriedade mais osteogênica para o enxerto. No entanto, uma das principais vantagens da abordagem com ROG utilizando somente substituto osso é evitar as complicações da remoção de osso autógeno, como morbidade da área doadora, disponibilidade limitada e sensibilidade em dentes. Com isso, a utilização de substituto ósseo de origem bovina (Bio-Oss) proporciona mais satisfação e conforto para o paciente. (XAVIER et al., 2018).

A escolha das possíveis áreas doadoras para reconstruções ósseas, dependem do volume de osso necessário, do tipo de defeito ósseo, do tipo de enxerto ósseo (cortical, esponjoso ou cortico-esponjoso) da origem embriológica e da morbidade da operação. Para os pequenos e médios defeitos ósseos as áreas intrabucais doadoras são: o mento, área retromolar e o tuber. Para reconstruções maiores as áreas doadoras externas são: o osso ilíaco, a calota craniana (parietal), a tíbia, a fíbula e as costelas (SALIM, SOUZA-SILVA e MARZOLA, 2007).

O mento é uma das melhores áreas intrabucais de eleição, porque oferece boa quantidade óssea cortical e medular. O enxerto tem a forma de semiarco, e pode ser usado como enxerto do tipo “*onlay*” (sobre o rebordo), “*inlay*” (dentro de uma cavidade), “*sandwich*” (dentro e fora do rebordo remanescente, geralmente seio maxilar) ou triturado (para preencher espaços entre blocos ou de pequenos defeitos. O acesso e a técnica são simples, mas requerem treinamento e cuidados

pré, trans e pós-operatório. A área de reparação óssea sempre deverá ser menor do que a quantidade de osso retirado. No caso apresentado isso não se tornou necessário, pois junto com o osso autógeno foi utilizado osso xenógeno. O enxerto é remodelado de acordo com defeito ósseo, podendo ser em forma de bloco e/ou triturado. As complicações correlacionadas a este procedimento são hemorragia, edema, parestesia labial e/ou dental temporaria ou definitiva, apicetomia e desvitalização da polpa (FAVERANI et al.,, 2014).

As membranas reabsorvíveis e não reabsorvíveis são usadas em diferentes tipos de tratamento (defeitos ósseos) a fim de restaurar, reparar e regenerar os tecidos duros e moles para que este novamente possa cumprir suas funções: mecânica, estética, fonética, estrutural, retornando o conforto ao paciente. A ROG precisa usar um preenchimento ósseo em combinação com uma membrana de barreira (reabsorvível ou não). A membranas manterão o enxerto ósseo fixo e regenerará o tecido ósseo mais rápido. A escolha dos materiais de enxerto e da membrana vai depender do tipo de tratamento que a ser preconizado (RUIZ, 2018).

O aumento do rebordo alveolar é necessário para manter as dimensões e a estética adequada, para a reabilitação do paciente. A limitação mais comum na reconstrução do defeito é a reabsorção do enxerto ósseo devido a contração do volume de tecido mole (DAGA et al., 2017).

Os procedimentos de ROG preconizam a utilização de membranas (reabsorvíveis ou não-reabsorvíveis) que têm como principal objetivo a estabilização do coágulo de sangue e a criação de um espaço no qual as células provenientes de tecido ósseo podem proliferar (CLEMENTINI et al., 2012). Após a sutura, a quebra da linha de incisão às vezes ocorre durante os primeiros 10 dias. A ferida fecha à medida que o novo tecido de granulação é formado e a epitelização ocorre. O início da epitelização tem um tempo de latência de 12 horas e em seguida avança cerca de 0,5 a 1mm diariamente (GREENSTEIN et al., 2008). Os fatores que podem contribuir para a reabertura da ferida incluem infeção, sutura defeituosa, tensão nos bordos e/ou mucosa final. A deiscência da sutura e a exposição do

enxerto são muito frequentes, devido à extensão do aumento e à tensão criada nos tecidos para fechamento da ferida cirúrgica. (MAZZONETTO et al.,2002). Por esse motivo, é necessário uma técnica cirúrgica de acordo com os princípios básicos de cirurgia, com incisões amplas, bom descolamento mucoperiostal, divisão do periósteo, suturas bem realizadas e mantidas por mais tempo. além de ser desaconselhado utilizar próteses removiveis no pós-operatório imediato.

Os cuidados relacionados a mucosa inserida, favorecem a diminuição da tensão superficial do retalho para o melhor resultado (BACH et al, 2010). A técnica de incisão lateral e o desenho do retalho permite obter uma cicatrização primária do tecido mole, facilitando o fechamento da ferida, evitando assim a exposição da membrana (BUSER et al., 1995; BUSER et al., 1996). A realização de perfurações no osso cortical se faz necessária para promoção de uma boa irrigação sanguínea da área cirúrgica, proveniente dos espaços medulares, e também a utilização de parafusos ou pinos de fixação para estabilizar e adaptar a membrana ao osso de suporte, impedindo a invasão de células não osteogênicas para a área do defeito (BUSER et al., 1995; BUSER et al., 1996).

A escolha dos parafusos para a instituição da técnica está relacionada ao tamanho da perda óssea da área a ser tratada. Desta forma, a exposição da área dos parafusos para a correção do defeito ósseo estará entre 5 a 7 mm, tornando possível a utilização de enxerto ósseo particulado, e a utilização de sangue do paciente juntamente com a membrana para o recobrimento da área envolvida. Em 4 a 5 meses os parafusos são removidos, com a correção do defeito ósseo, de modo a viabilizar a reabilitação futura (BACH, et al 2010).

Segundo Kreisner et al., (2016), é necessário aguardar uma média de 7-8 meses para instalar os implantes quando se utiliza material osteocondutor, mesmo em associação com o osso autógeno. Esse tempo é necessário para que ocorra adequada neoformação óssea no leito que vai receber os implantes. Por esse motivo, a paciente ainda não tinha sido operada para instalação dos implantes até o presente momento, embora a tomografia pós-operatória demonstra manutenção do volume com possível neoformação óssea.

CONSIDERAÇÕES FINAIS

Como demonstra a literatura e o caso apresentado, a técnica da tenda pode oferecer uma alternativa com boa previsibilidade e aplicabilidade na reconstituição óssea de sítios inadequados para cirurgias de implantes osseointegráveis. Essa abordagem cirúrgica permite expandir o volume de tecido mole usando parafusos como meio de suspensão. O espaço criado, juntamente com a utilização de membrana, permite a consolidação do enxerto, evitando a influência negativa dos tecidos sobre ele. Isso favorece a modelagem e o aumento da densidade óssea no local, bem como manutenção do volume.

REFERÊNCIAS

ALBREKTSSON, T .; JOHANSSON, C. Osteoindução, osteocondução e osseointegração. **Revista espinha europeia** , v. 10, n. 2, p. S96-S101, 2001.

ANDRADE-ACEVEDO, Roberto; TRENTIN, M. S.; MARCONTONIO, J. R. Bases clínicas e biológicas da regeneração óssea guiada (ROG) associada a barreiras ou membranas. **Rev Bras Implantodont Prótese Implant**, v. 11, n. 43, p. 251-7, 2004.

ARAÚJO, Mauricio G. et al. Tissue modeling following implant placement in fresh extraction sockets. **Clinical Oral Implants Research**, v. 17, n. 6, p. 615-624, 2006.

ARAÚJO, Mauricio G.; LINDHE, Jan. Socket grafting with the use of autologous bone: an experimental study in the dog. **Clinical oral implants research**, v. 22, n. 1, p. 9-13, 2011.

AYUB, Lauro Garrastazu et al. Regeneração óssea guiada e suas aplicações terapêuticas. **Braz J Periodontol-December**, v. 21, n. 04, 2011.

ATWOOD, Douglas Allen. Some clinical factors related to rate of resorption of residual ridges. **The Journal of Prosthetic Dentistry**, v. 12, n. 3, p. 441-450, 1962.

BARONE, Antonio et al. Deep-frozen allogeneic onlay bone grafts for reconstruction of atrophic maxillary alveolar ridges: a preliminary study. **Journal of Oral and Maxillofacial Surgery**, v. 67, n. 6, p. 1300-1306, 2009.

BUSER, D. et al. Localized ridge augmentation using guided bone regeneration. II. Surgical procedure in the mandible. **The International journal of periodontics & restorative dentistry**, v. 15, n. 1, p. 10-29, 1995.

BUSER, Daniel et al. Lateral ridge augmentation using autografts and barrier membranes: a clinical study with 40 partially edentulous patients. **Journal of oral and maxillofacial surgery**, v. 54, n. 4, p. 420-432, 1996.

BUSER, Daniel et al. Localized ridge augmentation with autografts and barrier membranes. **Periodontology 2000**, v. 19, n. 1, p. 151-163, 1999.

BUSER, D. et al. Anos de regeneração óssea guiada na implantodontia. **Quintessence: São Paulo**, 2010.

BUSER, Daniel et al. 10-year survival and success rates of 511 titanium implants with a sandblasted and acid-etched surface: a retrospective study in 303 partially edentulous patients. **Clinical implant dentistry and related research**, v. 14, n. 6, p. 839-851, 2012.

CHIAPASCO, Matteo; GATTI, Claudio; GATTI, Fulvio. Immediate loading of dental implants placed in severely resorbed edentulous mandibles reconstructed with autogenous calvarial grafts. **Clinical oral implants research**, v. 18, n. 1, p. 13-20, 2007.

CLEMENTINI, M. et al. Success rate of dental implants inserted in horizontal and vertical guided bone regenerated areas: a systematic review. **International journal of oral and maxillofacial surgery**, v. 41, n. 7, p. 847-852, 2012.

DAGA, Dipti et al. Tentpole technique for bone regeneration in vertically deficient alveolar ridges: A review. **Journal of oral biology and craniofacial research**, v. 5, n. 2, p. 92-97, 2015.

DEEB, George R. et al. How Effective Is the Tent Screw Pole Technique Compared to Other Forms of Horizontal Ridge Augmentation?. **Journal of Oral and Maxillofacial Surgery**, v. 75, n. 10, p. 2093-2098, 2017.**ournal of oral biology and craniofacial research**, v. 5, n. 2, p. 92-97, 2015.

ESPOSITO, Marco et al. Interventions for replacing missing teeth: bone augmentation techniques for dental implant treatment. **Cochrane database of systematic reviews**, n. 3, 2008.

FRANCA, Arthur José Barbosa de et al . Enxerto ósseo microvascularizado na reconstrução mandibular: relato de caso. Rev. cir. traumatol. buco-maxilo-fac., Camaragibe , v. 16, n. 1, mar. 2016 .

FUGAZZOTTO, Paul A. Success and failure rates of osseointegrated implants in function in regenerated bone for 72 to 133 months. **International Journal of Oral & Maxillofacial Implants**, v. 20, n. 1, 2005.

FUKUTA, Keizo et al. Comparison of inorganic bovine bone mineral particles with porous hydroxyapatite granules and cranial bone dust in the reconstruction of full-thickness skull defect. **The Journal of craniofa.**

GREENSTEIN, Gary et al. Clinical recommendations for avoiding and managing surgical complications associated with implant dentistry: a review. **Journal of periodontology**, v. 79, n. 8, p. 1317-1329, 2008.**cial surgery**, v. 3, n. 1, p. 25-29, 1992.

KRASNY, Kornel et al. Preparation of allogeneic bone for alveolar ridge augmentation. **Cell and tissue banking**, v. 18, n. 3, p. 313-321, 2017.

KREISNER, Paulo Eduardo et al. Enxertos em bloco nao autógeno – Estágio Atual e Aplicabilidade. Pro-Odonto/Implante e Perio, Ciclo 10, Volume 2, 2016

KORPI, Jarkko T. et al. Long-term follow-up of severely resorbed mandibles reconstructed using tent pole technique without platelet-rich plasma. **Journal of Oral and Maxillofacial Surgery**, v. 70, n. 11, p. 2543-2548, 2012.

HÄMMERLE, Christoph HF; JUNG, Ronald E. Bone augmentation by means of barrier membranes. **Periodontology 2000**, v. 33, n. 1, p. 36-53, 2003.

HÄMMERLE, Christoph HF et al. Ridge augmentation by applying bioresorbable membranes and deproteinized bovine bone mineral: a report of twelve consecutive cases. **Clinical oral implants research**, v. 19, n. 1, p. 19-25, 2008.

IASELLA, John M. et al. Ridge preservation with freeze-dried bone allograft and a collagen membrane compared to extraction alone for implant site development: a clinical and histologic study in.

JARDIM, Ellen Cristina Gaetti et al. Enxerto ósseo em odontologia. **Rev. Odontol. Araçatuba (Online)**, v. 30, n. 2, p. 24-28, 2009. humans. **Journal of periodontology**, v. 74, n. 7, p. 990-999, 2003.

LE, Bach; ROHRER, Michael D.; PRASSAD, Hari S. Screw “tent-pole” grafting technique for reconstruction of large vertical alveolar ridge defects using human mineralized allograft for implant site preparation. **Journal of Oral and Maxillofacial Surgery**, v. 68, n. 2, p. 428-435, 2010.

LINDHE, J.; LANG, P. N. och Karring T., Clinical Periodontology and Implant dentistry Volume 1: Basic concept. 2008.

LÓPEZ, Ana María López et al. Maxillary sinus augmentation with bovine hydroxyapatite alone: A safe technique with predictable outcomes in patients with severe maxillary atrophy. **Revista Española de Cirugía Oral y Maxilofacial**, v. 37, n. 2, p. 87-92, 2015.

MANFRO R, BATASSINI F, BORTOLUZZI M. Mandíbula severamente reabsorvida tratada por enxerto de expansão de matriz de tecido mole (pólo de tenda): Relato de Caso. ImplantDent; 17 (4): 408-13., 2008.

MARX R, SHELLENBERGER T, WIMSATT J. Mandíbula severamente reabsorvida: Reconstrução previsível com Expansão de atrix de tecido mole (Pólo de barraca) Enxertos. J Oral MaxillofacSurg. 60: 878-888, 2002.

MAZZONETTO, Renato; NETTO, Henrique Duque; NASCIMENTO, Frederico Felipe. Enxertos ósseos em implantodontia. **Nova Odessa: Napoleão**, 2012.

MENDOZA-AZPUR, Gerardo et al. Biomechanical Effect Of Masticatory Forces In Tenting Screws Used For Vertical Ridge Augmentation: A 3D Finite Element Analysis. **Journal of Oral Implantology**, 2018.

MITTAL, S; KUMAR, T; SHARMA, J; MITTAL, S; An innovative approach in microscopic endodontics. Journal of Conservative Dentistry : JCD. v.17, n.3, p. 297-298, May-Jun, 2014.

MORDENFELD, Arne et al. A randomized and controlled clinical trial of two different compositions of deproteinized bovine bone and autogenous bone used for lateral ridge augmentation. **Clinical oral implants research**, v. 25, n. 3, p. 310-320, 2014.

OLIVA, Maria João Boesch de Faria et al. **Enxertos ósseos em implantologia**. 2010. Dissertação de Mestrado.

OHAYON, Laurent. Ridge enlargement using deproteinized bovine bone and a bioresorbable collagen membrane: a tomodensitometric, histologic, and histomorphometric analysis. **International Journal of Periodontics & Restorative Dentistry**, v. 31, n. 3, 2011.

PELEG, Michael et al. Use of corticocancellous allogeneic bone blocks for augmentation of alveolar bone defects. **International Journal of Oral & Maxillofacial Implants**, v. 25, n. 1, 2010.

PINHO, Márcia N. et al. Titanium membranes in prevention of alveolar collapse after tooth extraction. **Implant dentistry**, v. 15, n. 1, p. 53-61, 2006.

PINTO, João Gabriel Souza et al. Enxerto autógeno x biomateriais no tratamento de fraturas e deformidades faciais–uma revisão de conceitos atuais. **Revista da Faculdade de Odontologia-UPF**, v. 12, n. 3, 2007.

RODEN, Jr RD. Principles of bone grafting. **Oral and maxillofacial surgery clinics of North America**, v. 22, n. 3, p. 295-300, v, 2010.

REIS, F. A. R. DOS; MATIAIS, H. P.; RIBEIRO, L. M. DE S.; DINIZ, P. A.; DIAS, M. A. Avaliação das vantagens da realização de enxerto autógeno em pré-maxila. Revista Eletrônica Acervo Saúde, n. 20, p. e436, 3 fev. 2019.

ROSSETTI, Paulo Henrique Orlato; BONACHELA, Wellington Cardoso; ROSSETTI, Leylha Maria Nunes. Relevant anatomic and biomechanical studies for implant possibilities on the atrophic maxilla: critical appraisal and literature review. **Journal of Prosthodontics: Implant, Esthetic and Reconstructive Dentistry**, v. 19, n. 6, p. 449-457, 2010.

RUIZ, Christopher Jeancarlo Mendoza. Membranas Reabsorvíveis vs Membranas não Reabsorvíveis na RTG e ROG: uma revisão bibliográfica. 2018.

SANZ, Mariano; VIGNOLETTI, Fabio. Key aspects on the use of bone substitutes for bone regeneration of edentulous ridges. **Dental materials**, v. 31, n. 6, p. 640-647, 2015.

SANTOS, Grazielle Mendonça Santana, and Bruno Torres BEZERRA. "A Utilização Do Plasma Rico Em Plaquetas Na Regeneração Óssea Tecidual–Revisão De Literatura (UNIT-SE)." (2017).

SEGUNDO, Takeshi Kato. Avaliação dos enxertos ósseos e homólogos utilizados em implantodontia. **RGO-Revista Gaúcha de Odontologia**, v. 48, n. 4, 2000.

SMUKLER, Hyman; LANDI, Luca; SETAYESH, Reza. Histomorphometric evaluation of extraction sockets and deficient alveolar ridges treated with allograft and barrier membrane: a pilot study. **International Journal of Oral & Maxillofacial Implants**, v. 14, n. 3, 1999.

SVERZUT, Cássio Edvard; TRIVELLATO, Alexandre Elias; SVERZUT, Alexander Tadeu. Use of a titanium mesh" shelter" combined with the soft tissue matrix expansion (tent pole) grafting in the reconstruction of a severely resorbed edentulous mandible. Technical note. **Brazilian dental journal**, v. 26, n. 2, p. 193-197, 2015.

XAVIER, Shelen Fernandes et al. Aumento Ósseo Horizontal Com Biomaterial Para Colocação De Implantes Osseointegráveis Em Mandíbula Atrófica–Três Anos De Acompanhamento. **ImplantNewsPerio**, v. 3, n. 4, p. 662-672, 2018.hnicalNote.Braz. Dent. J., Ribeirão Preto , v. 26, n. 2, p. 193-197,Apr. 2015 .

XIAO, Ting et al. “Tent-pole” for reconstruction of large alveolar defects: a case report. **Journal of Oral and Maxillofacial Surgery**, v. 74, n. 1, p. 55-67, 2016.

ZOIO, Francisco Matutino Vieira. **Regeneração óssea guiada para aumento horizontal e vertical da Crista Alveolar**. 2013. Tese de Doutorado. [sn].

ANEXO X - TERMO DE CONSENTIMENTO

TERMO DE CONSENTIMENTO PARA TRATAMENTO COM FIXAÇÃO ENXERTOS ÓSSEOS NO REBORDO ALVEOLAR

Por este instrumento particular declaro, para os efeitos éticos e legais, que eu (nome) Maria Gerci Luginski de Oliveira, (nacionalidade) Brasileira, (profissão) industriária, portador(a) do RG nº 4048532826, CIC nº _____, residente e domiciliando(a) à Rua Lagoão nº 190, _____, na cidade de P. A, Estado de _____ concordo com absoluta consciência dos procedimentos a que vou me submeter a fixação de enxertos osseointegr na(s) região(ões) _____, nos temos abaixo relacionados:

1 - Esclareço que recebi todas as informações sobre a minha participação neste tratamento, possuindo s liberdade para me abster em participar do referido tratamento a qualquer momento;

2 - Esclareço também, que fui amplamente informado(a) por um profissional, que pode ou não estar envolve presente tratamento, sobre os possíveis benefícios e riscos (complicações e fracassos dos enxertos) que me submetendo durante este tratamento, tomando conhecimento de que o meu consentimento não ex responsabilidade do profissional que está executando este tratamento;

3 - Estou ciente e autorizo a utilização de fotos, filmagens, modelos, exames complementares, radiografias materiais didáticos para serem usados em aulas, congressos, apresentações científicas e publicações;

4 - Declaro ter sido informado sobre outras alternativas de tratamento em que não estejam envolvidos enx osseointegrados;

5 - Me comprometo a retornar periodicamente após o término do tratamento, para manutenções a cada _ meses, ou conforme determinação da equipe, podendo inclusive ser designado um outro profissional apto realizar as manutenções;

6 - Todas estas normas estão de acordo com o Código de Ética Profissional Odontológico, segundo a Reso C.F.O. 179/93 e com a Declaração de Helsinque II.

Por estar de pleno acordo com o teor do presente termo, assino abaixo o mesmo.

Porto Alegre, 02 de Março de 2018

Maria Gerci L. de Oliveira
Assinatura do paciente

_____
Assinatura do aluno

_____
Testemunha

_____
Testemunha

_____
Assinatura do assistente

Instituto de Ensino, Aperfeiçoamento e Pesquisa em Odontologia do Mercosul

Termo de Consentimento para Tratamento Odontológico

Por este instrumento particular, declaro, para os efeitos éticos e legais, que eu (nome) Maria Gyncia Lugisski de Oliveira (nacionalidade) B. A (profissão) industriária CPF 55463967091 portador do RG nº 4048532826, residente e domiciliado(a) à Rua Lagoão N: 190 Restinga na cidade de Porto Alegre, Estado do R.G.S concordo com absoluta consciência, com o plano de tratamento dentário a que vou me submeter, nos termos abaixo relacionados:

1° Esclareço que recebi todas as informações sobre a minha participação neste tratamento, possuindo plena liberdade para me abster de participar do referido tratamento a qualquer momento;

2° Esclareço também, que fui amplamente informado(a) por um profissional, que pode ou não estar envolvido no presente tratamento, sobre os possíveis benefícios e riscos(complicações), a que estou me submetendo durante este tratamento, e que, todos os esforços serão envidados (feitos) no sentido de atingir o sucesso no tratamento escolhido.

3° Estou ciente e autorizo a utilização de fotos, fimagens, modelos, exames complementares, radiografias como materiais didáticos para serem usados em aulas, congressos, apresentações científicas e publicações;

4° Declaro ter sido informado sobre outras alternativas de tratamento, diferentes do plano de tratamento escolhido;

5° Comprometo-me a retornar periodicamente após o término do tratamento, para manutenções a cada 6 meses, ou conforme determinação do profissional que está me assistindo;

6° Todas estas normas estão de acordo com o código de Ética Profissional Odontológico, segundo a Resolução CFO 179/93.

Por estar de pleno acordo com o teor do presente termo, assino abaixo o mesmo.

Porto Alegre, 02 de Março de 2018.

Assinatura do paciente

Dr (a)_____

Assinatura Dentista