

**FACULDADE MENINO DEUS
INSTITUTO ODONTOLÓGICO DE PÓS-GRADUAÇÃO**

ANNE CAROLINA FERREIRA VITANCORT

**ETIOPATOGENIA DA FRATURA PATOLÓGICA MANDIBULAR: REVISÃO
DE LITERATURA E RELATOS DE CASO**

PORTO ALEGRE

2020

ANNE CAROLINA FERREIRA VITANCORT

**ETIOPATOGENIA DA FRATURA PATOLÓGICA MANDIBULAR: REVISÃO
DE LITERATURA E RELATOS DE CASO**

Trabalho de Conclusão de Curso
apresentado como requisito para
aprovação no curso de
Especialização em Cirurgia e
Traumatologia Bucomaxilofacial.

Orientadora: Prof. Ms. Kelly Bienk
Dias

PORTO ALEGRE

2020

RESUMO

Introdução: as fraturas patológicas mandibulares são aquelas provocadas por patologias que envolvem a base da mandíbula ou que ocorrem por forças de carga que seriam toleradas de forma normal caso o osso não fosse enfraquecido subjacentemente. **Métodos:** revisão de literatura a partir de relatos de caso indexados nas bases de dados MEDLINE/PUBMED e SCIELO com palavras-chave utilizadas de acordo com seus descritores específicos. **Resultados:** oito relatos de caso e uma série de casos descrevendo como etiopatogenia causas classificadas como de origem infecciosa, idiopática, patologia benigna, patologia maligna e iatrogenia. **Conclusões:** a literatura preconiza que a cirurgia para o tratamento da patologia local seja a prioridade e que o defeito ósseo remanescente seja administrado da melhor maneira que o caso permitir, podendo ser corrigido em mais de um tempo cirúrgico. Os possíveis casos iatrogênicos devem ter condutas mais preventivas. Fraturas de etiologia maligna, idiopática, hereditária e metabólica devem ser investigadas pela possibilidade de sinalização da primeira manifestação de doenças graves.

Palavras-chave: Fratura patológica, fratura patológica mandibular, fratura espontânea.

ABSTRACT

Introduction: pathological mandibular fractures are those caused by pathologies that involve the base jaw or that occur by load forces that be normally tolerated in case a bone is not underlying weakened. **Methods:** literature review based on case reports indexed in the MEDLINE / PUBMED and SCIELO databases with keywords used according to their specific descriptors. **Results:** eight case reports and one case series describing ehtioopathologies classified like infectious, idiopathic, benign pathology, malignant pathology and iatrogenesis. **Conclusions:** the literature recommends that surgery for the treatment of local pathology be the priority and that the remaining bone defect be managed in the best way that the case allows, being corrected in more than one surgical period. Possible iatrogenic cases must be prevented. Malignant, idiopathic, hereditary and metabolic fractures should be investigated for the possibility of signaling the first manifestation of serious diseases.

Keywords: Pathological fracture, pathological mandibular fracture, spontaneous fracture.

Etiopatogenia da fratura patológica mandibular: revisão de literatura e relatos de caso

1. INTRODUÇÃO

Conceitualmente as fraturas patológicas da mandíbula são aquelas provocadas por patologias que envolvem a base mandibular ou que ocorrem por forças de carga que seriam toleradas de forma normal caso o osso não fosse enfraquecido subjacentemente¹.

A redução da força óssea pode ser causada por atrofia fisiológica, doenças benignas ou malignas de grande extensão, processos infecciosos, desordens sistêmicas e/ou medicamentos e tratamentos que afetam o metabolismo do tecido ósseo e, ainda pode ser secundária a intervenções cirúrgicas como exodontia e instalação de implantes¹.

Os pacientes com fraturas patológicas de mandíbula tendem a apresentar situações clínicas complexas, com limitação ou comprometimento ósseo causado pela patologia que dificulta a sua síntese e estabilização, diminuição da capacidade de neoformação óssea e alterações de ordem sistêmica que podem restringir significativamente as alternativas terapêuticas¹. Desta forma, o objetivo do presente trabalho é revisar a literatura científica publicada e apresentar três casos clínicos sobre tratamento e prevenção de fratura patológica mandibular.

2. METODOLOGIA

2.1 Busca eletrônica

Revisão assistemática de literatura através de levantamento de artigos que relatem casos sobre fratura patológica mandibular, publicados em bibliotecas digitais durante os anos de 2010 a 2020, utilizando como bases de dados a Biblioteca Nacional de Medicina dos Estados Unidos (MEDLINE/PUBMED; www.pubmed.gov), e a Biblioteca Eletrônica Científica Online (SCIELO; scielo.org). As palavras-chave foram definidas de acordo com os descritores específicos: Medline (MESH) e SCIELO (DECs), listando as combinações: pathological fracture [MESH] OR pathologic fracture [MESH] OR spontaneous fracture [MESH] OR fratura patológica [DECs] OR fractures, spontaneous [DECs] AND mandible [MESH] OR jaw [MESH] OR mandíbula [DECs] OR mandible [DECs].

2.2 Critério de inclusão

Os artigos, contendo casos clínicos, foram incluídos de acordo com o tipo de etiopatogenia da fratura de maneira que causas diferentes fossem relatadas. Para os casos de duplicidade da patologia foi utilizado como critério o ano de publicação, onde o mais atual foi selecionado. As diferentes causas foram classificadas de acordo com os critérios de Coletti et al.¹.

2.3 Relatos de caso

Os casos relatados foram apresentados de acordo com os mesmos critérios de inclusão dos artigos de referência.

2.3.1 Aspectos éticos

Os pacientes referentes aos casos não podem ser identificados através das fotos e assinaram o Termo de Consentimento Livre e Esclarecido de rotina da equipe cirúrgica.

3. RESULTADOS

Os casos clínicos selecionados foram classificados como de causa infecciosa, idiopática, patologia benigna, patologia maligna e iatrogenia. Diferentes condutas terapêuticas foram reladas. O detalhamento dos casos encontra-se na tabela 1.

Tabela 1: seleção de casos clínicos de acordo com a etiopatogenia, classificação, histórico médico, conduta terapêutica e observações relevantes ao estudo.

	Autor	Etiopatogenia	Classificação	Histórico médico	Conduta terapêutica	Observações
1	Albarracin-Arjona et al., 2019.	Hemangioma intra- osseo.	Patologia Benigna	-	Enucleação da lesão, bloqueio maxilo- mandibular	-
2	Yamamoto et al., 2019.	Fratura tardia após remoção de 3º molar, osteomielite	Iatrogenia	-	Sequestrectomia e curetagem.	Osteomielite pós-operatória
3	O'Brien et al., 2018	Lesão metastática	Patologia Maligna	Hipertensão e refluxo gastroesofágico.	-	A biópsia incisional na área da fratura diagnosticou o Adenocarcinoma de esôfago. O estadiamento do paciente estava avançado e o mesmo foi considerado inoperável.
4	Tamura, et al., 2018.	Histiocitose de Langerhans unifocal	Idiopática	-	Ressecção, reconstrução imediate com placa e enxerto de fíbula.	-
5	Xiao, et al., 2018.	Cisto periapical	Patologia Benigna	-.	Curetagem da lesão e osteossíntese.	-
6	Marunick et al., 2016.	Osteorradionecrose	Iatrogenia	Hipertensão, Acidente vascular cerebral, carcinoma epinocelular de cabeça e pescoço.	Ressecção e reconstrução imediate com placa e enxerto de fíbula após tratamento com oxigenação hiperbárica.	A fratura se manifestou clinicamente após uso de dispositivo de abertura dinâmica da boca. Previamente, foi realizada abordagem cirúrgica para tratamento de trismo residual da radioterapia local.
7	Naval-Gías et al., 2015.	Perimplantite	Infecciosa	Caso 1: carcinoma epinocelular de cabeça e pescoço Caso 2: uso de bisfosfonato Caso 3: carcinoma epinocelular de cabeça e pescoço	Osteossíntese.	Caso 1: radioterapia 11 anos antes do tratamento com implantes Caso 2: uso de bisfosfonato 3 anos após o tratamento com implantes Caso 3: radioterapia 23 anos antes do tratamento com implantes. . Não foi indicado novo enxerto pela infecção local nos 3 casos..
8	Ahlers, et al., 2013.	Cisto ósseo traumático	Patologia Benigna	-	Curetagem, preenchimento do espaço cístico com esponja hemostática e osteossíntese.	-

9	Kuijpers et al., 2011.	Osteonecrose pelo uso de medicamento antireabsortivo	Iatrogenia	Polimialgia reumática e artrite.	Antibioticoterapia durante 10 semanas e orientação sobre dieta líquida e pastosa.	Após 06 meses de acompanhamento, houve consolidação espontânea da fratura, confirmada pela sintomatologia clínica e pelo acompanhamento radiográfico.
---	---------------------------	--	------------	-------------------------------------	--	--

4. RELATOS DE CASO

Apresentamos três casos clínicos sobre tratamento e prevenção de fratura patológica mandibular. A etiopatogenia dos casos apresentados, classificação, histórico médico, conduta terapêutica e as observações relevantes estão apresentados na tabela 2.

Tabela 2: apresentação dos casos de acordo com a etiopatogenia, classificação, histórico médico, conduta terapêutica e observações relevantes.

Caso	Etiopatogenia	Classificação	Histórico médico	Conduta terapêutica	Observações
1	Osteomielite	Infecciosa	Hipertensão, diabetes.	Ressecção da área necrótica e reconstrução com enxerto de crista ilíaca.	A reconstrução com enxerto de crista ilíaca foi realizada em segundo tempo cirúrgico.
2	Ameloblastoma	Patologia Benigna	-	Ressecção da lesão e estabilização provisória com placa de reconstrução e cimento cirúrgico.	O paciente apresentava um processo infeccioso crônico local pela comunicação do tumor com o meio intra-bucal.
3	3º molar retido	Iatrogenia	-	Remoção do 3º molar impactado e osteossíntese.	Não houve fratura no trans-operatório.

4.1 Caso 1

Paciente de 51 anos de idade, sexo feminino, fumante, negava problemas de ordem clínica e uso de medicamentos. Histórico de exodontia prévia do dente 47 (com mobilidade) onde houve complicação pós-operatória diagnosticada como alveolite, tratada com curetagem e antibioticoterapia pelo serviço anterior. Não há relato de trauma no trans e no pós-operatório.

Ao exame clínico extra-bucal observou-se aumento de volume em hemiface direita, especialmente em região submandibular acompanhado de rubor, calor local e fístula. Ao exame intra-bucal constatou-se aparente cicatrização mucosa na região da exodontia. Crepitação e mobilidade em região de corpo mandibular foram percebidos durante a palpação do rebordo.

O Rx panorâmico e a tomografia computadorizada sugeriram fratura complexa de corpo mandibular direito (Figura 1A-B). Durante o preparo pré-operatório constatou-se hipertensão e diabetes melitos tipo II descompensada. Quando em condições clínicas a paciente foi submetida ao procedimento cirúrgico para redução e fixação da fratura onde foram constatadas áreas de sequestro ósseo, removidas no trans-operatório e enviadas ao exame anatomopatológico, que diagnosticou osteomielite. Nos sete meses pós-operatórios observou-se no exame de imagem de controle a presença de *gap* em corpo mandibular (não demonstrado) resultante da reabsorção óssea residual do processo infeccioso controlado, que foi corrigida com enxerto particulado de crista ilíaca, modelado no local do defeito com cola de fibrina. Um *follow-up* de 12 meses após o procedimento cirúrgico secundário demonstra através da tomografia de controle a integração do enxerto (Figura 1C), com ausência de sinais clínicos de doença (Figuras 1D-E).

Figura 1: caso clínico 1.

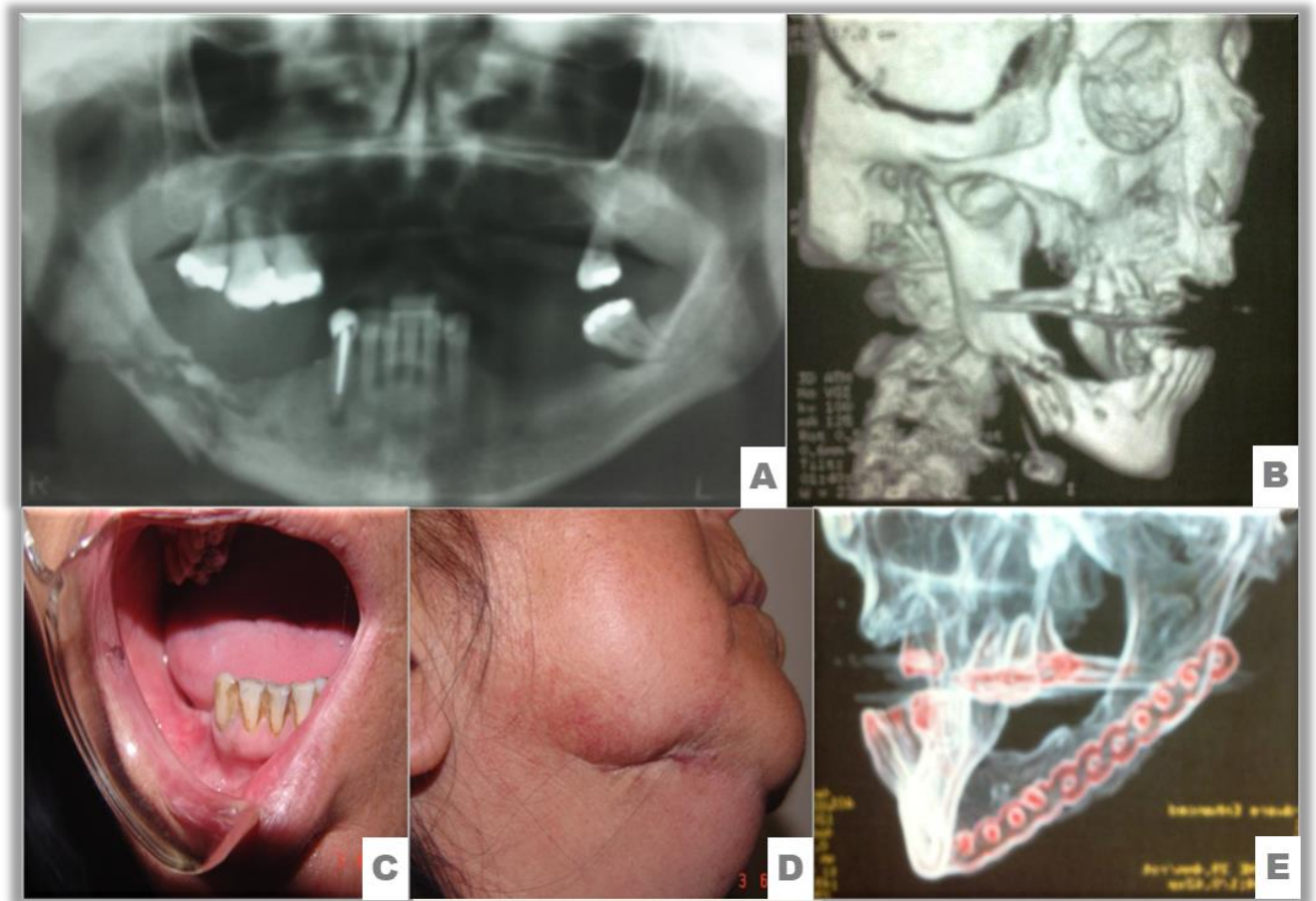


Figura 1: Rx panorâmico (A) e tomografia computadorizada 3D demonstrando a fratura em região de corpo mandibular direito. No pós-operatório de 12 meses após a cirurgia de enxerto, observamos cicatrização do rebordo mandibular em vista intra-bucal (C) e cicatrização da fístula em vista extra-bucal (D). Na vista lateral oblíqua da tomografia computadorizada se evidencia e adaptação da macro-placa 2.4 e a integração do enxerto autógeno.

4.2 Caso 2

Paciente de 34 anos de idade, sexo feminino, negava problemas de ordem clínica e uso de medicamentos. Histórico de curetagem local em outro serviço e diagnóstico anatomopatológico de ameloblastoma. A paciente apresentava edema local, rubor e calor, sugerindo processo infeccioso secundário ao tumor. Foi realizada a ressecção do seguimento mandibular e, devido à infecção local, optou-se por realizar osteossíntese rígida, como reconstrução temporária, através de macro placa 2.4 com reforço angular e cimento cirúrgico, visando manter o leito de tecidos moles para futura reconstrução definitiva através de enxerto autógeno.

Figura 2: caso clínico 2.

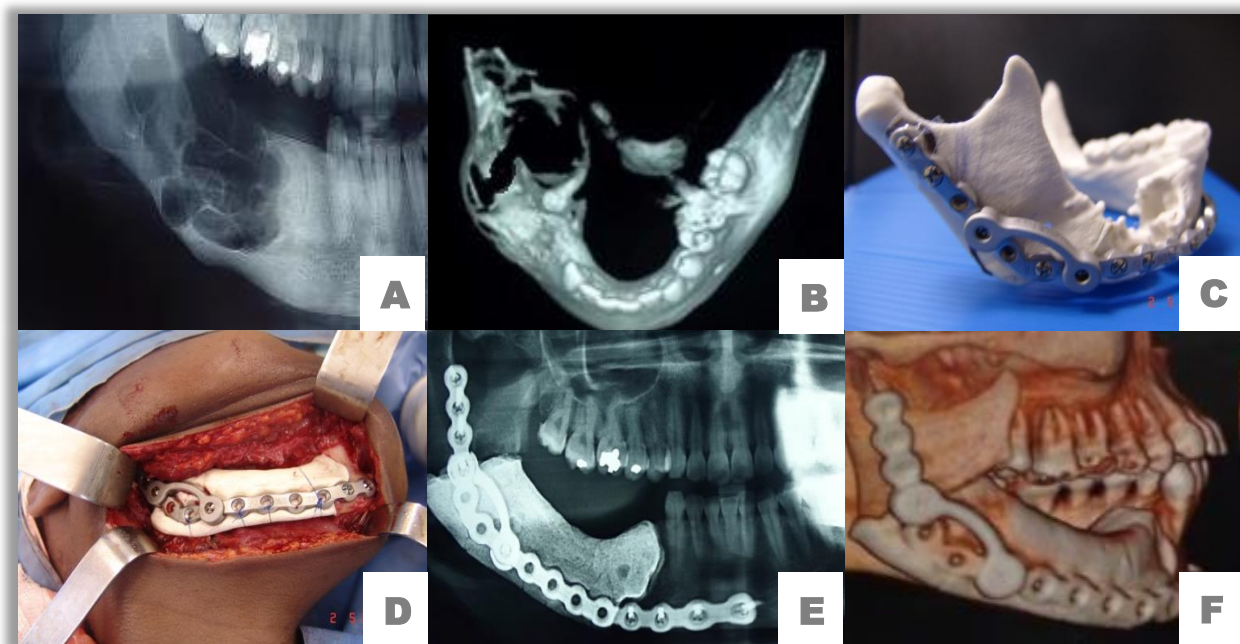


Figura 2: Rx panorâmico (A) e tomografia computadorizada com reconstrução 3D (B) onde observa-se a perda de continuidade da estrutura óssea mandibular. No pré-operatório foi realizada a prévia adaptação da placa de reconstrução com reforço angular em prototipagem (C). No trans-operatório, observa-se a macro-placa 2.4 com reforço angular e cimento cirúrgico (D). Rx panorâmico (E) e tomografia computadorizada com reconstrução 3D do pós-operatório imediato (F).

4.3 Caso 3

Paciente de 51 anos de idade, sexo feminino, negava problemas de ordem clínica e uso de medicamentos. Histórico de infecção local temporariamente resolvida com antibioticoterapia. Devido à previsão de fragilidade do remanescente ósseo e uma possível fratura mandibular foi planejada osteossíntese após a remoção do dente retido. Não houve fratura trans-operatória, no entanto, se manteve o plano da osteossíntese para prevenção de fratura patológica tardia à exodontia. O exame anatomopatológico do folículo pericoronário foi compatível com cisto paradental.

Figura 3: caso clínico 3.

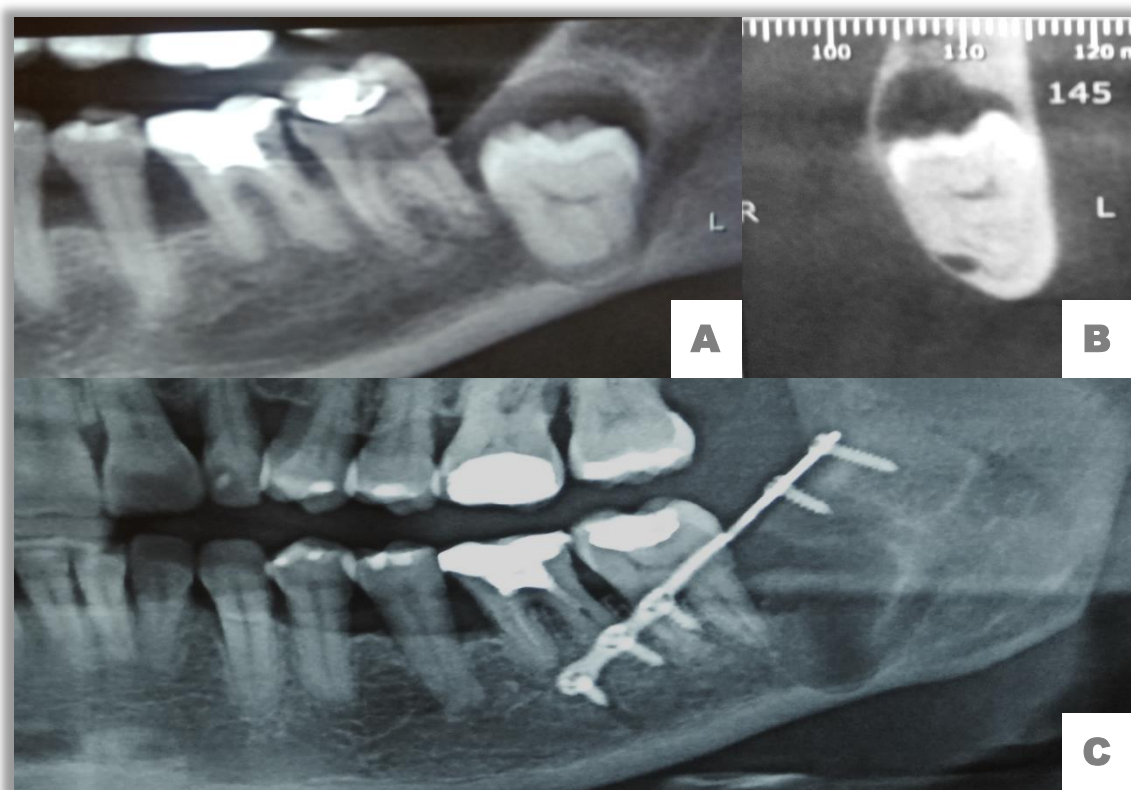


Figura 3: Rx panorâmico (A) e tomografia Cone Beam (B) evidenciando a retenção do dente 38 e o seu posicionamento na região próxima ao ângulo mandibular. Observa-se íntima relação com o nervo dentário inferior bem como pouco volume ósseo em região vestibular, lingual e basilar. No Rx panorâmico de 30 dias pós-operatórios da exodontia do dente 38 (C) demonstra-se a osteossíntese realizada no trans-operatório bem como a integridade da basilar da mandíbula.

5. DISCUSSÃO

Este trabalho teve por objetivo enumerar diferentes etiopatogenias da fratura patológica mandibular onde foram observadas causas infecciosas como perimplantite², idiopáticas como Histiocitose de Langerhans³, patologias benignas como o hemangioma intraósseo⁴, cisto radicular⁵ e cisto ósseo traumático⁶, patologias malignas como metástase de adenocarcinoma de esôfago⁷ e as iatrogênicas como osteoradionecrose⁸, osteonecrose induzida por medicamentos antirreabsortivos⁹ e complicações decorrentes da remoção de terceiros molares retidos¹⁰. Ainda que não tenha sido registrado no presente estudo, ressalta-se que patologias de origem hereditária como a osteogênese imperfeita, metabólica como a osteoporose e degenerativa como a atrofia mandibular também podem causar fraturas espontâneas na mandíbula¹.

A terapêutica das fraturas patológicas é complexa devido à diversidade de suas etiologias e o impacto que estas terão em relação à cicatrização óssea normal¹. Por isso, o tratamento da patologia é prioridade e o manejo da fratura depende do defeito ósseo resultante⁴. Alguns autores realizaram osteossíntese imediata ao tratamento da patologia e não houve necessidade de reconstrução^{2,6}. Quando indicado, reconstruções imediatas com enxerto autógeno foram realizadas em primeiro tempo cirúrgico^{3,8} bem como postergadas pela presença de infecção local, que aumenta o risco de perda do enxerto², mesma conduta realizada nos casos clínicos (1 e 2) apresentados. Também foram constatadas estratégias mais conservadoras, com o tratamento indicado para a patologia e bloqueio maxilo-mandibular para a fratura^{4,9,10}.

No caso número 1 foi apresentada uma fratura de complicação de exodontia e o tratamento de escolha foi redução e fixação conforme preconizado pela

literatura^{2,3,5,8}. O diagnóstico histopatológico confirmou a suspeita de osteomielite, doença causada por bactérias *Staphylococcus* que se espalha com grande rapidez pelo osso medular e compromete o suprimento sanguíneo local¹⁰. Durante o preparo pré-operatório constatou-se como comorbidade a diabetes melitos tipo II descompensada que, aliada ao hábito de fumar da paciente, aumenta a predisposição para infecções^{1,2}. A extensão da fratura apresentada não oferecia outra alternativa além da osteossíntese no entanto, nos casos de a fratura ser incompleta, como Yamamoto et.al, (2019) relatam, pode ser realizada a sequestrectoma e manutenção do paciente em dieta líquida e pastosa por período prolongado.

Nos casos de patologia benigna, o tratamento adequado para a patologia é realizado e a estabilização e reconstrução da mandíbula é feita de acordo com o osso remanescente. Se há condições de osteossíntese a mesma deve ser realizada, no entanto, considera-se a ressecção da região afetada e reconstrução associada a enxerto em primeiro ou segundo tempo cirúrgico⁵. No segundo caso apresentado, demonstramos a ressecção do ameloblastoma e a reconstrução imediata com macroplaca e cimento cirúrgico. O ameloblastoma é um tumor odontogênico benigno localmente agressivo, que tem por característica o crescimento por infiltração, diferente das patologias benignas apresentadas na revisão de literatura. Ainda que todas sejam condições benignas, a natureza inflamatória do cisto radicular⁵ bem como vaso-proliferativa do hemangioma⁴ diferem no que diz respeito ao curso da doença, justificando abordagens cirúrgicas mais ou menos radicais.

Causas de fratura patológica como osteorradionecrose, indução por medicamentos antirreabsortivos, remoção de terceiros molares e cirurgias para instalação de implantes são classificadas como iatrogênicas¹. Ainda que, nos casos de remoção de terceiro molar e instalação de implantes seja possível prever e planejar

os procedimentos de maneira que as fraturas não aconteçam, as ocorrências por osteorradionecrose e necrose por medicamentos podem eventualmente ser inevitáveis, gerando a necessidade de revisão desta classificação.

Enquanto tratamentos eletivos podem ser planejados e adiados, existem casos como o relatado por Marunick et al.⁸, que apresentaram uma fratura mandibular por osteorradionecrose ao intervir cirurgicamente numa área próxima a que recebeu radiação previamente. Considera-se que o procedimento se fez necessário pelo grave trismo desenvolvido pela própria radioterapia, com intuito de prevenir um déficit nutricional que poderia piorar o prognóstico do paciente⁸. Da mesma forma, Kuijpers et al.⁹, relatam uma osteonecrose espontânea induzida por medicamento antirreabsortivo, diagnosticada pela manifestação clínica do paciente envolvido, sem haver prévia manipulação cirúrgica da área⁹.

Marunick et al.⁸, em sua série de casos, consideraram a perimplantite como causa de 3 fraturas espontâneas, no entanto, os próprios autores atribuem a radioterapia prévia aos 2 primeiros casos bem como o uso de tabaco ao terceiro, como causas da infecção. Neste paciente fumante ainda é relatado o uso de bisfosfonato, mas não relacionado à causa da doença perimplantar⁸. Sendo assim, há um viés no que diz respeito à verdadeira etiologia relatada nestes casos, onde sugerimos que a etiopatogenia dos casos seja a osteorradionecrose e a indução da droga antirreabsortiva, respectivamente, sendo a infecção secundária aos processos.

A previsão de áreas fragilizadas e de pouca sustentação óssea após a exodontia de dentes retidos, que não vão suportar o estresse mastigatório durante as fases de consolidação do osso faz com que cuidados adicionais, como o aumento do tempo de utilização de dieta líquida e pastosa sejam realizados por no mínimo 4

semanas pós-operatórias¹⁰. A instalação de placas de osteossíntese mesmo que não ocorra a fratura no trans-operatório, com a finalidade de manter a integridade da basilar mandibular pouco estruturada após o procedimento cirúrgico, parece ser uma alternativa viável que contribui para a prevenção de fratura patológica mandibular, como demonstrado no relato de caso número 3.

Foi relatado que fraturas patológicas podem ter relação com doenças idiopáticas como a Histiocitose de Langerhans, termo genérico que envolve um amplo espectro de enfermidades que causam destruição óssea e são histologicamente iguais, no entanto, se manifestam em picos de idade e localizações distintos com diferentes prognósticos³. Tamura et al.³, apresentaram um caso de doença unifocal mas é importante salientar a necessidade de monitoramento do paciente, uma vez que se a condição se manifesta de forma multifocal, há altos índices de recorrência e mortalidade.

Também foi observado que, ainda que de forma rara, é possível que ocorram fraturas patológicas na mandíbula por metástases à distância de neoplasias como o adenocarcinoma de esôfago. Metástases em ossos da face são incomuns, entretanto, quando ocorrem são responsáveis por 25% dos diagnósticos de tumores primários que podem se desenvolver de forma assintomática⁷. Desta forma, salienta-se a importância da realização do exame anatomopatológico, não somente nos casos de fraturas espontâneas, mas em outros tipos de cirurgia buco-maxilo-facial, pela importância sistêmica que as lesões faciais podem ter.

Coletti et al.¹ citam em seu trabalho uma série de 44 fraturas patológicas de diversas etiologias, onde a presença de doenças sistêmicas e/ou ósseas fazem da estratégia terapêutica um grande desafio¹. A vantagem de se partir de uma

classificação para os tipos de fratura segundo a etiologia, mesmo que casos pontuais como os considerados iatrogênicos sejam, de certa forma, discutíveis, é que pode-se desenvolver uma forma padronizada de conduta.

Enquanto as patologias benignas podem ser tratadas de imediato com único foco em sua natureza, as idiopáticas, malignas, metabólicas, hereditárias e degenerativas atentam a investigações mais criteriosas da situação sistêmica dos pacientes. As causas iatrogênicas alertam para estratégias preventivas para esse perfil populacional e deve-se considerar que processos infecciosos podem ou não ser secundários a outras condições, e são importantes na decisão de reconstrução imediata com enxertos, pela possibilidade maior de complicações dos mesmos.

6. CONSIDERAÇÕES FINAIS

De maneira geral, a literatura preconiza que a cirurgia para o tratamento da patologia local seja a prioridade e que o defeito ósseo remanescente seja administrado da melhor maneira que o caso permitir, sendo corrigido de forma imediata, quando oportuno.

Para os casos em que os pacientes com fraturas espontâneas não apresentem condições sistêmicas ideais bem como remanescentes ósseos viáveis, a reconstrução definitiva em segundo tempo cirúrgico é uma alternativa mais segura que pode evitar complicações pós-operatórias.

Sempre que possível, os casos iatrogênicos, discutíveis quanto à classificação ou não, devem ser conduzidos de forma preventiva.

Fraturas de etiologia maligna, idiopática, hereditária e metabólica devem ser investigadas pela possibilidade de sinalização da primeira manifestação de doenças graves.

7. REFERÊNCIAS

1. Coletti, D. and Ord, R. (2008). Treatment rationale for pathological fractures of the mandible: a series of 44 fractures. *International Journal of Oral and Maxillofacial Surgery*, 37(3), pp.215-222.
2. Naval-Gias, L., Rodriguez-Campo, F., Naval-Parra, B. and Sastre-Perez, J. (2015). Pathological mandibular fracture: A severe complication of periimplantitis. *Journal of Clinical and Experimental Dentistry*, pp.e328-e332.
3. Tamura, R., Maeda, S. and Terashi, H. (2018). Reconstruction of a severe mandibular pathological fracture caused by Langerhans cell histiocytosis using a free fibula osteocutaneous flap: a case report. *Case Reports in Plastic Surgery and Hand Surgery*, 5(1), pp.9-13.
4. Albarracin-Arjona, B., Rodriguez-Jara, P., Montes-Carmona, J., Hernandez-Guisado, J., Gonzalez-Perez, L. and Infante-Cossio, P. (2019). Mandibular Fracture as First Sign of an Occult Intraosseous Hemangioma. *Journal of Craniofacial Surgery*, 30(7), pp.e681-e683.
5. Xiao, X., Dai, J., Li, Z. and Zhang, W. (2018). Pathological fracture of the mandible caused by radicular cyst. *Medicine*, 97(50), p.e13529.
6. Ahlers, E., Setabutr, D., Garritano, F., Adil, E. and McGinn, J. (2013). Pathologic Fracture of the Mandible Secondary to Traumatic Bone Cyst. *Craniofacial Trauma and Reconstruction*, 06(03), pp.201-204.
7. O'Brien, D., Jones, G., Yell, M. and McChesney, J. (2018). Case Report and Literature Review of a Pathologic Mandibular Fracture from Metastatic Esophageal Adenocarcinoma. *Case Reports in Otolaryngology*, 2018, pp.1-4.
8. Marunick, M., Garcia-Gazau, S. and Hildebrand, J. (2016). Mandibular pathological fracture during treatment with a dynamic mouth opening device: A clinical report. *The Journal of Prosthetic Dentistry*, 116(4), pp.488-491.
9. Kuijpers, S., van Roessel, E. and van Merkesteyn, J. (2011). Unusual case of a conservatively treated pathological fracture after sequestrectomy in a patient with long-term oral bisphosphonate use. *Journal of Cranio-Maxillofacial Surgery*, 39(1), pp.69-72.
10. Yamamoto, S., Taniike, N., Yamashita, D. and Takenobu, T. (2019). Osteomyelitis of the Mandible Caused by Late Fracture following Third Molar Extraction. *Case Reports in Dentistry*, 2019, pp.1-6.